КОНТРОЛЬНО-ИЗМЕРИТЕЛЬНЫЕ СРЕДСТВА

Вопросы программы для рубежного контроля-1

Название дисциплины: «Внутренние болезни на уровне ПМСП»

Код дисциплины: VBUPMSP 6301

Название и шифр ОП: «Общая врачебная практика» 6В10112

Объем учебных часов/ кредитов: 570 час/19 кред

Курс 6

Семестр изучения: 11,12

Шымкент 2025 уч.г.

Составитель: асс. Жаен А.К.

Зав кафедрой, д.м.н., профессор

Досыбаева Г.Н.

Протокол № 2 от «24» 08 2025 г.

<question>Согласно Приказу МЗ РК №109, какие пациенты подлежат динамическому наблюдению?
A. с артериальной гипертензией
B. с острыми респираторными вирусными инфекциями
C. с хронической сердечной недостаточностью
D. с сахарным диабетом
E. с травмами опорно-двигательного аппарата

<question>Основные задачи профилактической работы врача общей практики включают:
A. только приём экстренных пациентов
B. проведение скрининговых обследований
C. диспансеризацию хронических больных
D. санитарно-просветительную работу
E. организацию стационарного лечения

<question>Пациент по состоянию здоровья инвалид 3 группы, приступы удушья 2-3 раза в неделю, работает в облегченных условиях, после перенесенного ОРВИ наступила временная утрата трудоспособности.
Какой вид нетрудоспособности необходимо указать в больничном листе у данного больного?

<question>В структуру организаций ПМСП Республики Казахстан входят:

<question>Пациент с острым инфарктом миокарда получает помощь в рамках:

<question>Для пациента с хронической сердечной недостаточностью в ОСМС включены:

<question>Обязательному диспансерному наблюдению в амбулаторной практике подлежат:

<question>Согласно Постановлению Правительства Республики Казахстан от 5 декабря 2011 года № 1464 «Об утверждении Правил оказания стационарной помощи» при подготовке к плановой госпитализации пациента
какой срок действия анализов?

<question>Что определяет Приказ МЗ РК №194/2020?

<question>К принципам ПМСП НЕ относится:

<question>В рамках ГОБМП в обязанности врача общей пратики входит:

<question>Что обеспечивает внедрение КМИС на уровне ПМСП?

<question>К врачу поликлиники обратилась беременная в сроке гестации 29 недель. Из анамнеза 3 беременности, 1 беременность – внематочная беременность, тубэктомия справа, 2 беременность – самопроизвольный выкидыш с выскабливанием полости матки, 3 беременность – данная. На какой уровень согласно приказа регионализации должна быть направлена женщина?

<question>Согласно доказательным рекомендациям по антенатальному наблюдению, какую манипуляцию необходимо проводить во время каждого приема беременной?

<question>Укажите размер взноса государства на обязательное медицинское страхование, подлежащее уплате в фонд ОСМС, установленный с 01 января 2020 года согласно Закону об обязательном медицинском страховании.

<question>Мама подростка 16 лет обратилась к врачу за разъяснениями по поводу медицинского страхования. До какого возраста дети освобождены от взносов в систему ОСМС?

<question>38 лет обратилась на прием по поводу повышенного давления. Как врач определит статус застрахованного гражданина?

<question>Какие из перечисленных документов необходимо заполнить в первую очередь при диагностировании злокачественной опухоли для взятия на Д-учет?

<question>Какие из перечисленных документов необходимо заполнить в первую очередь при диагностировании рака молочной железы для взятия на Д-учет?

<question>Пациентка 38 лет была взята на Д-учет с диагнозом: Рак молочной железы St IIIб (T3N1M0). Какой из перечисленных документов еще необходимо заполнить пациентке при взятии на Д-учет:

<question>На компьютерной томографии легких в двух проекциях в верхней доле выявлены нечеткие очаги от 0,5 до 1,0 см. На ФБС бронхи проходимы. В анамнезе рак молочной железы, после комплексного лечения 8 лет назад. Каковы ваши предварительный диагноз и дальнейшая тактика?

<question>Какие специалисты проводят вторичную профилактику онкологических заболеваний в условиях ПМСП?

<question>Как обозначается понятие о неразглашение информации о больном, сохранение тайны болезни и ее лечения?

<question>В каких случаях сведения составляющие врачебную тайну медицинскими работниками передаются другим физическим и юридическим лицам?

<question>Мужчина 80 лет с жалобами на одышку при незначительной физической нагрузке, массивные отеки на ногах, увеличение живота, кашель с мокротой, высокое АД. Состоит на Д-учете с диагнозом – ИБС. СН ФК III. Фибрилляция предсердий. ХСН ФК III. АГ 3 степени, риск 4. Общее состояние тяжелое, ортопноэ. АД 190/130 мм рт.ст. Пульс 88 в мин, аритмичный. В легких ослабленное везикулярное дыхание, влажные хрипы в нижних отделах. Анасарка. Массивные отеки на ногах. Врач назначил стационар на дому. Какую форму необходимо заполнить врачу для ведения и лечения пациента?

<question>Женщина 60 лет с жалобами на боли в области сердца давящие, с иррадиацией в левую руку, купируются приемом нитроглицерина через 5 мин после приема. В анамнезе: ИБС. СН ФКII. ПИК (2015). ХСН0. Состоит на Д-учете. Лечится регулярно. Ухудшение состояния

после стресса. Тоны сердца приглушены ритмичны. АД 130/90 мм рт.ст. Пульс 90 в минуту. Врач направляет пациентку на лечение в дневной стационар. Какую форму необходимо заполнить врачу для ведения и лечения пациента?

<question>Женщина 63 лет с жалобами на боли в области сердца давящие, с иррадиацией в левую руку, купируются приемом нитроглицерина через 10 мин после приема, отеки на ногах. В анамнезе: ИБС. СН ФКII. ПИК (2016). ХСН0. Состоит на Д-учете. Лечится регулярно. Ухудшение состояния после стресса. Получает лечение в дневном стационаре, без эффекта. Врач принимает решение направить пациентку на лечение в круглосуточный стационар.

<question>Женщина 48 лет с жалобами на боли в области сердца давящие, с иррадиацией в левую руку, купируются приемом нитроглицерина через 10 мин после приема. В анамнезе: ИБС. СН ФКII. ХСН0. Состоит на Д-учете. Лечится регулярно. Ухудшение состояния в течение 2 дней. Врач принимает решение направить пациентку на лечение в дневной стационар.

<question>Мужчина 67 лет состоит на Д-учете с диагнозом «Остеоартроз коленных суставов, III стадия, НФС III степени». Страдает данным заболеванием в течение 16 лет. В последнее время отмечается ухудшение подвижности левого коленного сустава. Врач направляет его через портал Бюро госпитализации по квоте на эндопротезирование коленного сустава.

<question>Мужчина 50 лет с жалобами на кашель с трудноотделяемой мокротой, одышку, чувство нехватки воздуха. В анамнезе – курит в течение 30 лет, по 1 пачке в день. Не обследовался, не лечился. Об-но: тоны сердца приглушены ритмичны. АД 140/100 мм рт.ст. Пульс 84 в мин. В легких – жесткое дыхание, сухие свистящие хрипы в нижних и средних отделах. Врач предполагает у пациента патологию легких и направляет на спирометрию.

<question>Во время очередного трудового отпуска матери ребёнок 2,5-х лет перенёс ОРВИ и нуждался в уходе с 17.05 по 23.05. Какой документ выдается матери и удлиняется ли её отпуск на число дней, в течение которых ребёнок нуждался в уходе?

<question>Женщина 43 лет, приехала из страны категории 1b в страну с карантином по COVID. В самолете сидела на расстоянии 2 сидений от пассажира, у которого выявили COVID-2019. Жалоб не предъявляет, симптомов нет. Предварительный результат тестирования на COVID-2019 отрицательный. В течение какого времени рассматривается наличие эпидемиологической связи?

<question>Женщина 45 лет. Жалобы на множественные папилломы на шее, в подмышечной области. При осмотре: на шее кожи и в подмышечных областях имеются мягкие наросты, нитевидной формы, телесного цвета, безболезненные. В каком из следующих медицинских учреждений пациент подлежит динамическому наблюдению и оздоровлению?

<question>На прием к ВОП врачу пришла женщина 40 лет, не состоящая на Д учете. На какой скрининг с интервалом и рекомендациями Вы пригласите ее?

<question>У женщины 44 лет при пальпации в верхне-наружном квадранте левой молочной железы обнаружена болезненная опухоль до 2 см в диаметре, кожа над ней не изменена. Болезненность и размер опухоли, а также выделения из соска изменяются циклично в течение

месяца. Проведена маммография с заключением: Фиброзно-кистозная мастопатия М2 . Какова дальнейшая тактика врача ПМСП?

<question>Девушка, 29 лет. Пришла на прием в связи с планируемой беременностью в текущем году. На момент осмотра жалобы на головную боль в затылочной области, головокружение. Анамнез заболевания: периодический подъем АД до 150/90 мм.рт.ст. в течение 3 лет, принимает Эналаприл 20 мг . Заболевание связывает с психоэмоциональным стрессом на работе. Наследственность отягощена: у отца с молодости АГ. Беременностей -0, родов -0, абортов - 0. Объективные данные: больная повышенного питания, рост 165 см, вес 85 кг, ИМТ 31кг/м 2. Вредные привычки отрицает. При осмотре: аусультация легких, сердца – без особенностей, АД 160/95 мм рт. ст. на обеих руках, пульс 78 в минуту.
К какой группе динамического наблюдения женщин фертильного возраста относится пациентка?

<question>Женщина 32 лет. Жалобы на момент осмотра нет. Пришла на прием в связи с планируемой беременностью. Беременностей-1, роды -1. В анамнезе: состоит на Д учете по поводу бронхиальной астмы. Осмотрена гинекологом: эрозия шейки матки. К какой группе динамического наблюдения женщин фертильного возраста относится пациентка

<question>Повторнобеременная 26 лет со сроком беременности 28 недель обратилась к врачу женской консультации с жалобами на слабость. В анамнезе хронических заболеваний, травм и операций нет. Состояние удовлетворительное. Умеренные отеки на нижних конечностях. Температура тела 36,5°С, пульс 80 ударов/минуту, АД 140/90 мм.рт.ст. Сердцебиение плода 145-148 уд/мин, ясное, ритмичное. Матка не возбудима. Из половых путей патологических выделений нет. В общем анализе крови: гемоглобин- 123 г/л. В разовой порции мочи следы белка.
Какая тактика НАИБОЛЕЕ обоснованна:

<question>У беременной 24 лет со сроком беременности 30 недель на приеме в женской консультации впервые повысилось АД до 150/90 мм.рт.ст. Жалоб не предъявляет. Состояние удовлетворительное. Отеков нет. НАИБОЛЕЕ обоснованная тактика:

<question>У повторнобеременной со сроком беременности 32 недели на приеме у врача женской консультации жалобы на боли в эпигастральной области. Отмечаются генерализованные отеки. АД – 160/90 мм.рт.ст., 165/90 мм.рт.ст., белок в разовой порции мочи 3,6 г/л.
НАИБОЛЕЕ обоснованная тактика:

<question>Женщина 30 лет, беременность 22 нед. Страдает артериальной гипертензией. Какие показатели значений уровня артериального давления являются приемлемым диапазоном при лечении АГ у беременных?

<question>Первобеременная 30 лет пришла на очередной прием к врачу в сроке 34 недели. Жалоб нет. Из анамнеза: встала на учет по беременности в сроке 10 недель. Сопутствующие заболевания: хронический пиелонефрит. До настоящего момента беременность протекала без осложнений. На приеме в женской консультации впервые зафиксировано повышение АД 150/95 мм.рт.ст. при двукратном измерении.
Какая НАИБОЛЕЕ вероятная причина артериальной гипертензии?

<question>Женщина 26 лет, беременность 27-28 недели. При осмотре умеренно выраженные отеки, пациентке пришлось снять кольцо, поскольку пальцы стали толще. АД 150/80 на левой руке, 135/75 на правой руке. В ОАМ белок 0,33 г/л, лейкоциты до 10 в п/зр, эритроциты 2-3 в п/зр. Какое из перечисленных состояний НАИБОЛЕЕ вероятно развилось у данной женщины?

<question>Беременность 14-15 недель, женщина 29 лет. Заболела около недели назад - температура тела до 37, появилась ринорея, сухой кашель. Два дня назад состояние ухудшилось - появилась одышка, кашель усилился, температура-38,5. Объективно- в нижних отделах левого легкого выслушиваются мелкопузырчатые хрипы на фоне жесткого дыхания. Общее состояние страдает. От госпитализации отказывается. Какая лечебная тактика НАИБОЛЕЕ целесообразна?

<question>Беременная 26 лет, в сроке 22-23 недель, обратилась к врачу общей практики с жалобами на головную боль, тошноту, рвоту, боли в правом подреберье и снижение мочеотделения. При обьективном осмотре пастозность нижних конечностей, АД 150/90 мм.рт.ст на обеих руках, пульс 96 уд в мин. Выберите гипотензивный препарат для данной пациентки?

<question>Беременная, 32, в сроке беременности 24 недели. Жалобы на головную боль в затылочной области, головокружение. Из анамнеза: головные боли беспокоят в течении 1,5 недели, из лекарственных средств ничего не принимала. На Д учете не состоит. При осмотре: кожа и видимые слизистые обычной окраски, АД 160/100 мм рт. ст на обеих руках, по другим органам и системам – без особенностей. Какой из перечисленных препаратов является препаратом выбора?

<question>Пациентка 34 лет, учительница, прикреплена к «вашей» поликлинике через портал eGov. При плановом визите просит подтвердить прикрепление, так как переехала в другой район города.
Какое действие необходимо предпринять врачу?

<question>Мужчина 46 лет обратился с жалобами на температуру, кашель и боли в груди. Диагноз: внебольничная пневмония. Пациент работает водителем автобуса и спрашивает: «Доктор, сколько дней вы можете дать больничный без комиссии?»

<question>Пациентка 52 лет лечится амбулаторно по поводу остеохондроза поясничного отдела. После 14 дней терапии сохраняется выраженный болевой синдром, мешающий работе (бухгалтер).
Ваши действия:

<question>Мужчина 60 лет, шахтёр, страдает хронической сердечной недостаточностью IIIB стадии. Он спрашивает: «Доктор, могу ли я получить постоянную инвалидность?»

<question>Молодой мужчина временно проживает у родственников и просит прикрепить его «для удобства», хотя постоянная прописка и прикрепление находятся в другой поликлинике. Ваши действия как ВОП:

<question>Мужчина 52 года, состоит на Д учете с диагнозом: стенокардия напряжения. Обратился к кардиологу с жалобами на учащение стенокардитических приступов, снижение

эффективности нитратов, снижение толерантности к физической нагрузке. Укажите какой из диагнозов НАИБОЛЕЕ вероятен?

<question>Мужчина 45 лет, поступает в клинику с жалобами на затрудненное дыхание, которое возникло остро. Из анамнеза: около 3-х лет наблюдается у пульмонолога по поводу эмфиземы легких. До 2-х часов ночи чувствовал себя хорошо, проснулся от выраженной одышки, позднее появился кашель с розовой мокротой. При объективном осмотре: ЧДД- 30 в минуту, АД-180/100 мм.рт.ст. Пульс 100 в минуту. Температура тела - 37,5 С. В легких с обеих сторон влажные хрипы до уровня лопаток. Тоны сердца приглушены, на верхушке ритм галопа. На ЭКГ – тахикардия, ЧСС 100 в мин. По данным рентген-исследования: увеличение сердца и двустороннее усиление альвеолярного рисунка. Выберете НАИБОЛЕЕ вероятный диагноз:

<question>У больного 65 лет, выявляется следующая симптоматика: высокая устойчивая артериальная гипертензия, утренние головные боли, локализующиеся в затылочной области, сердцебиение, ухудшение зрения - на глазном дне ангиоретинопатия IV степени, систолический шум, выслушиваемый в эпигастрии. Какой диагноз НАИБОЛЕЕ вероятен?

<question>Мужчина 56 лет находится на стационарном лечении с тяжелой внебольничной пневмонией. Из анамнеза: заболел на фоне переохлаждения во время алкогольного опьянения. Проводимая терапия начала оказывать положительный эффект со 2 суток стационарного лечения в виде уменьшения интоксикационных проявлений. Однако на 6 сутки у пациента вновь повысилась температура тела до 39,5 градусов С, усилился кашель с выделением гнойной мокроты, мокроты стало отделяться больше - до 100 мл в сутки, мокрота приобрела неприятный запах, появились боли в грудной клетке слева. В легких выслушиваются разнокалиберные влажные хрипы. ЧДД 24 в мин. SaO2 88%. На повторной рентгенограмме в прямой проекции большая полость с несколькими горизонтальными уровнями с неравномерно утолщенными стенками с нечетким наружным контуром и неровным волнистым внутренним контуром. Поставьте диагноз:

<question>Мужчина 42 лет поступил в пульмонологическое отделение стационара с жалобами на тяжесть в правой половине грудной клетки, одышку с затрудненным вдохом, сухой кашель, повышение температуры тела до 38,5 градусов С. Болен около 10 дней, связывает начало заболевания с переохлаждением. Лечился амбулаторно с диагнозом: Правосторонняя нижнедолевая пневмония, отмечалась небольшая положительная динамика в виде уменьшения интенсивности кашля, снижения температуры тела. Однако 3 дня назад появилась тяжесть в правой половине грудной клетки, усилилась одышка. Объективно: правая половина грудной клетки отстает в акте дыхания, межреберные промежутки сглажены, ниже угла лопатки справа ослаблены голосовое дрожание и бронхофония, перкуторный звук тупой, ослабленное везикулярное дыхание. На обзорной рентгенограмме органов грудной клетки гомогенное затемнение нижней доли правого легкого. Поставьте диагноз:

<question>Пациентка 42 лет, курит в течение 20 лет по 1 пачке сигарет в сутки. Жалобы на кашель с отделением большого количества гнойной мокроты «полным ртом», иногда с прожилками крови. Из анамнеза: в детстве частые бронхиты, за последние 2 года трижды лечилась с внебольничной пневмонией правого легкого. При аускультации в межлопаточной области справа выслушиваются мелкопузырчатые влажные хрипы. Проведение какого метода диагностики целесообразно для верификации диагноза у данной пациентки?

<question>У пациента наблюдаются очаги белого налета во рту, субфебрильная температура тела, массивное двустороннее инфильтративное поражение легких в виде «снежных хлопьев» на КТ органов грудной клетки. Из анамнеза страдает сахарным диабетом, неделю назад завершил два курса комбинированной антибактериальной терапии по поводу тяжелой пневмонии в стационаре. Какое заболевание развилось у данного пациента?

<question>Мужчина 57 лет, в анамнезе ИБС. Стабильная стенокардия. Получает антигипертензивную терапию. 10-летний риск по шкале SCORE ≥10%. До какого уровня необходимо снижать САД (УД - IA) согласно протоколу МЗ РК «Артериальная гипертензия» от 03.10.2019 г.?

<question>Мужчина 62 лет, в анамнезе инсульт, сахарный диабет. 10-летний риск по шкале SCORE ≥10%. Принимает антигипертензивную терапию. Участвует в программе управления заболеваниями. Какая периодичность осмотров врачом ПМСП рекомендована этому пациенту согласно «Правил оказания первичной медико-санитарной помощи и Правил прикрепления к организациям первичной медико-санитарной помощи» (приказ № 281 от 28 апреля 2015 г)?

<question>Женщина 53 лет, в анамнезе язвенная болезнь желудка. Принимает антигипертензивную терапию по поводу артериальной гипертензии. Участвует в программе управления заболеваниями. 10-летний показатель SCORE от ≥1 до <5%. Какая периодичность осмотров врачом ПМСП рекомендована этой пациентке согласно «Правил оказания первичной медико-санитарной помощи и Правил прикрепления к организациям первичной медико-санитарной помощи» (приказ № 281 от 28 апреля 2015 г)?

<question>Мужчина 57 лет, страдает артериальной гипертензией. Принимает антигипертензивную терапию. На приеме спросил врача по поводу употребления алкоголя. Укажите рекомендуемое ограничение употребления алкоголя для мужчин (УД – IA)?

<question>Мужчина 22 лет, на профосмотре артериальное давление 145/80 мм.рт.ст. на обеих руках. Все жизненные показатели в норме. Какая тактика НАИБОЛЕЕ целесообразна?

<question>У пациента 45 лет загрудинные боли интенсивные, сжимающего характера в течение 45 мин, с иррадиацией в левую руку, прием нитроглицерина эффекта не дал. На ЭКГ: подъем сегмента ST выпуклостью вверх с переходом в зубец T; в реципрокных отведениях – депрессия сегмента ST.

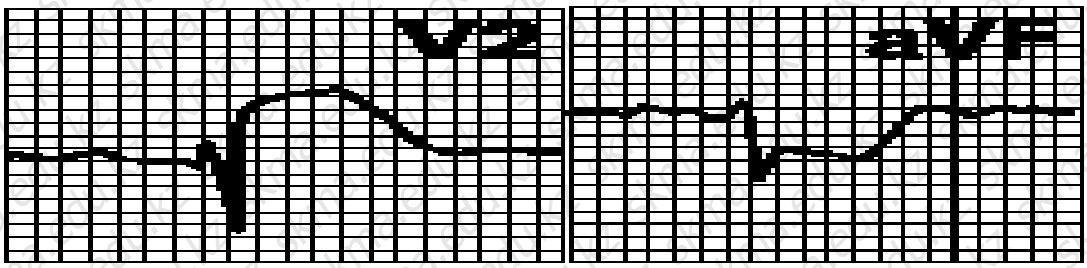

Оцените клиническую ситуацию и сделайте вывод.

<question>У мужчины 76 лет геморрагический инсульт с субарахноидальным кровоизлиянием. На ЭКГ:

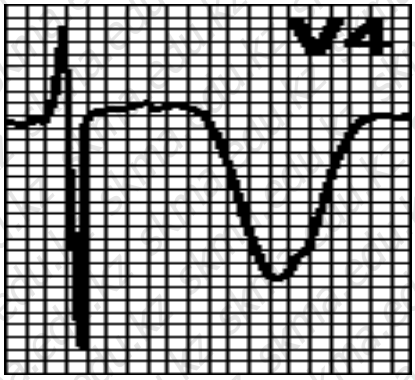

Выберите правильное суждение:

<question>Пациенту проведена нагрузочная проба ВЭМ. Представлена ЭКГ в отведении V_4 в покое (вверху) и через 4,5 мин нагрузки (внизу).

Выберите правильную интерпретацию.

<question>Выберите правильную интерпретацию ЭКГ:

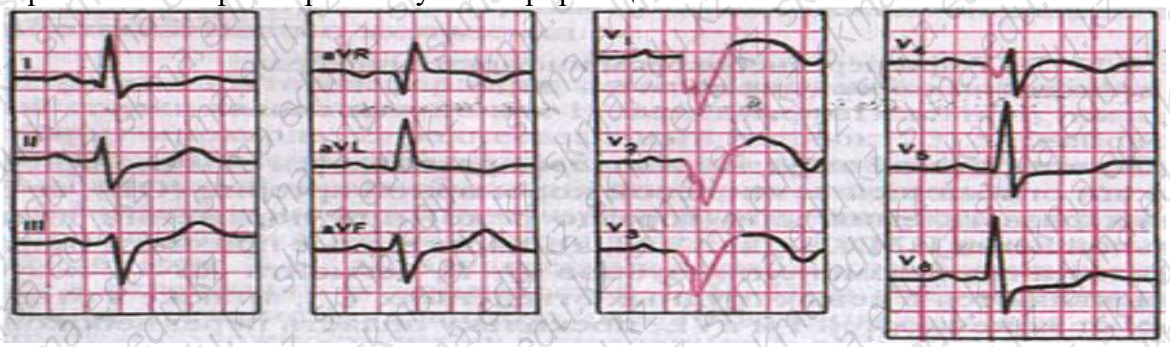

<question>У пациента был ангинозный статус, начато лечение, повторная ЭКГ через 2 часа.

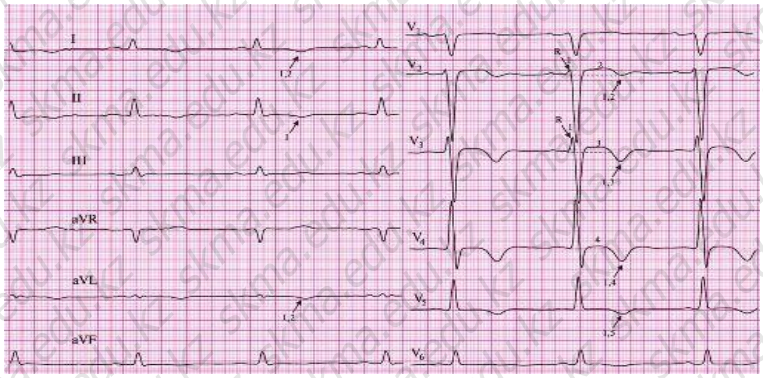

Выберите правильную интерпретацию ЭКГ:

<question>У пациента ангинозный статус, от момента начала боли прошло 1,5 часа, гемодинамика стабильная, снята ЭКГ.
Выберите правильную интерпретацию ЭКГ:

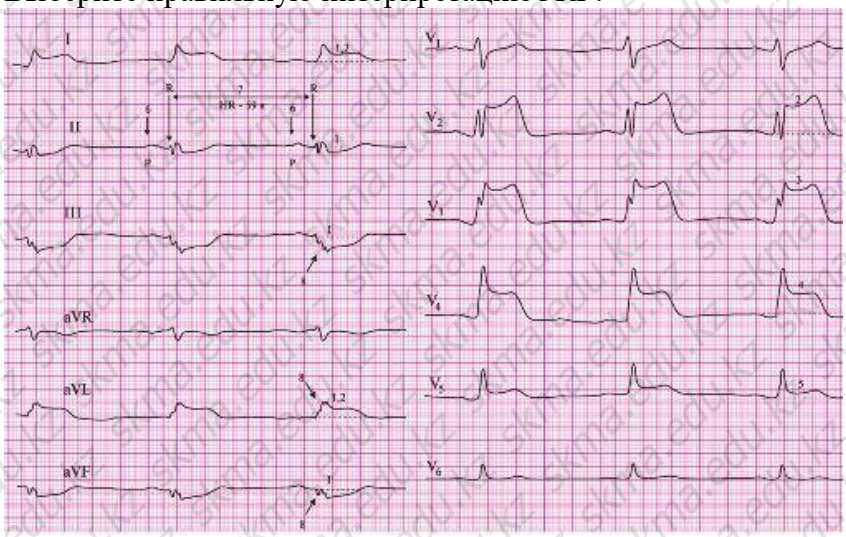

<question>У пациента был ангинозный статус, госпитализирован, от момента начала боли прошло 4,5 часа, гемодинамика стабильная, повторно снята ЭКГ.

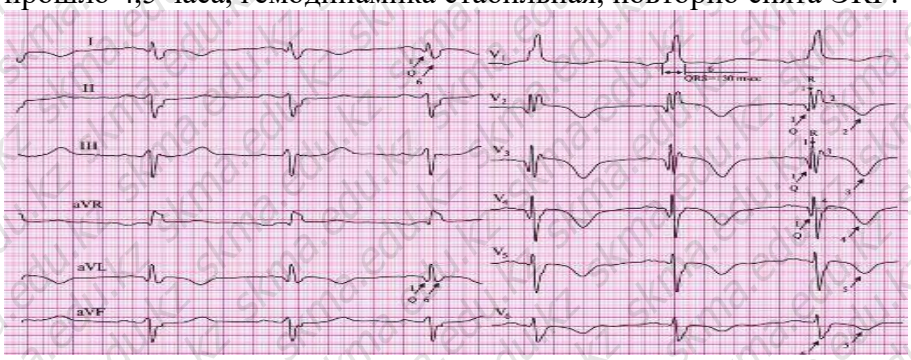

Выберите правильную интерпретацию ЭКГ:

<question>У пациента 5 часов назад был ангинозный статус, гемодинамика стабильная, повторно снята ЭКГ.
Выберите правильную интерпретацию ЭКГ:

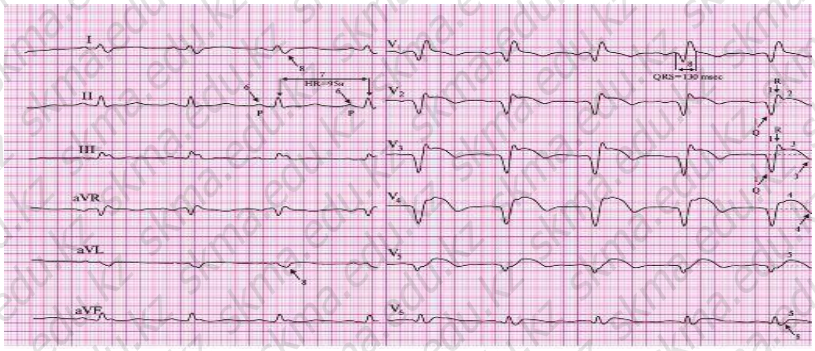

<question>У пациентки был ангинозный статус, от момента начала боли прошло 4 часа, гемодинамика стабильная.
Расшифруйте повторно снятую ЭКГ:

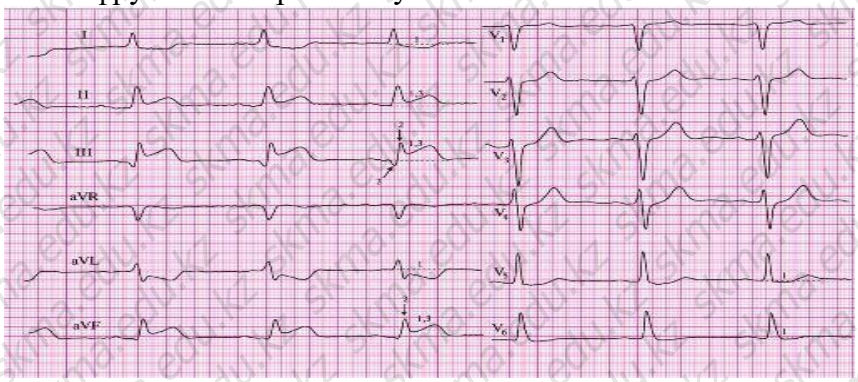

<question>У мужчины был ангинозный статус, получает лечение, от момента начала болевого приступа прошло 4 часа, гемодинамика стабильная. Расшифруйте повторно снятую ЭКГ:

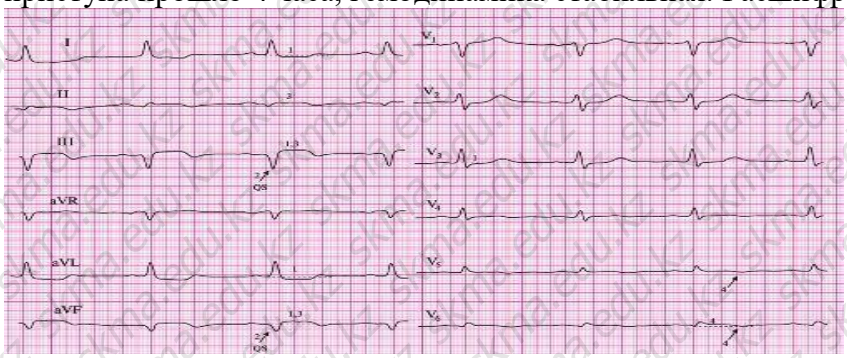

<question>Женщина перенесла ангинозный статус, от момента начала болевого приступа прошло 3 часа, гемодинамика стабильная.
Расшифруйте повторно снятую ЭКГ:

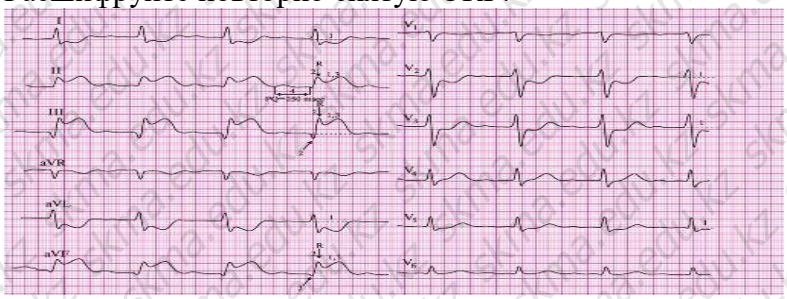

<question>У женщины был ангинозный статус, от момента начала болевого приступа прошло 5 часов, гемодинамика стабильная.
Расшифруйте повторно снятую ЭКГ:

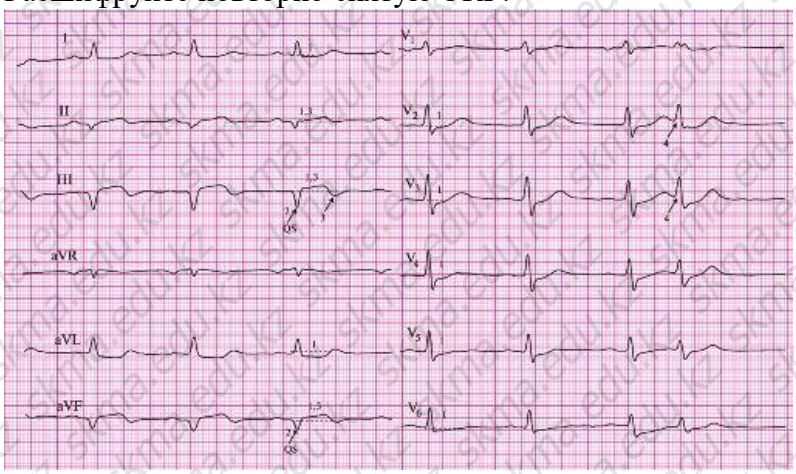

<question>У мужчины 49 лет был ангинозный статус, от момента начала болевого приступа прошло 8 часов, гемодинамика стабильная.
Расшифруйте повторно снятую ЭКГ:

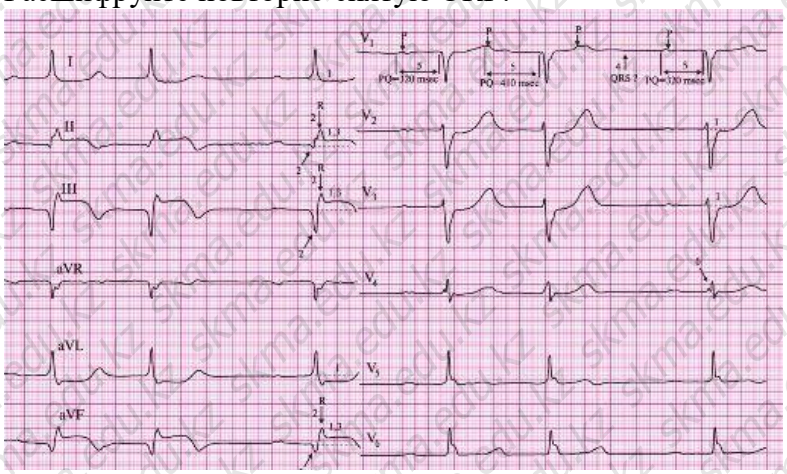

<question>Выберите верную интерпретацию ЭКГ:

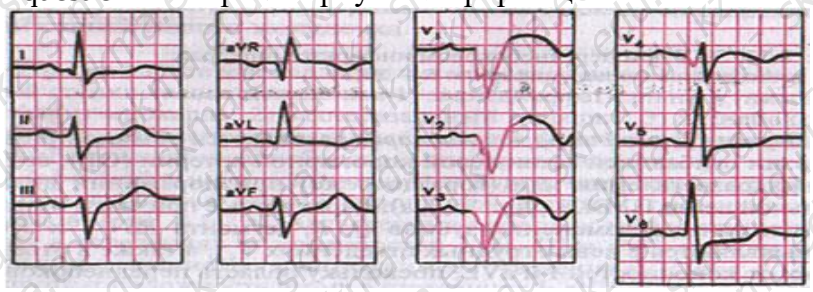

<question>У пациента был ангинозный статус, начато лечение, повторная ЭКГ через 2 часа.
Выберите верную интерпретацию ЭКГ:

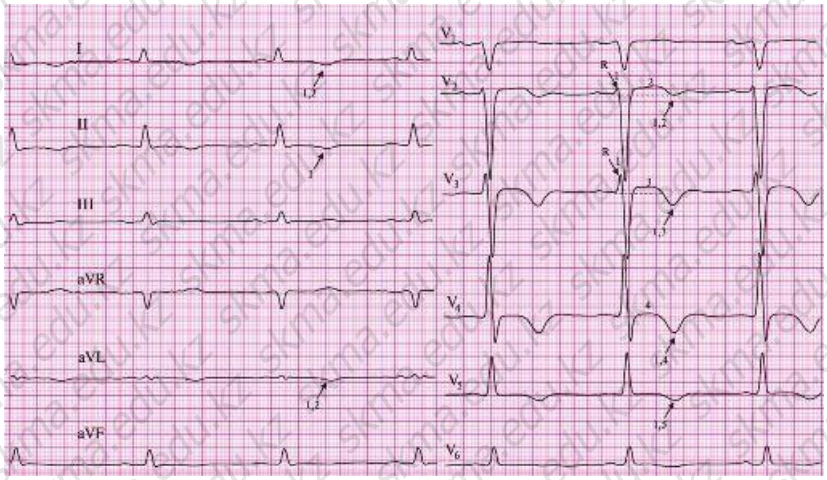

<question>У пациента ангинозный статус, от момента начала боли прошло 1,5 часа, гемодинамика стабильная, снята ЭКГ.
Выберите верную интерпретацию ЭКГ:

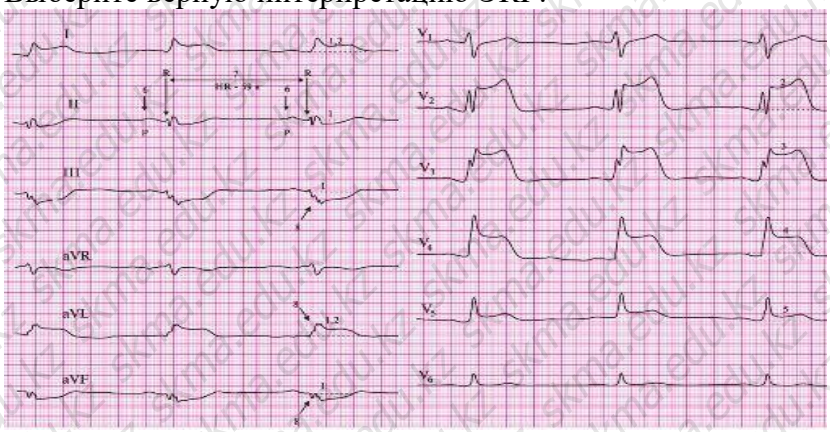

<question>У пациента был ангинозный статус, госпитализирован, от момента начала боли прошло 4,5 часа, гемодинамика стабильная, повторно снята ЭКГ.
Выберите верную интерпретацию ЭКГ:

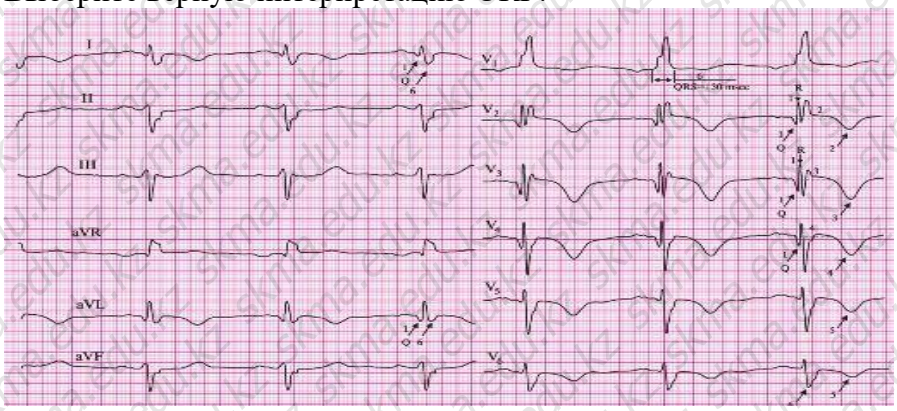

<question>У пациента часов назад был ангинозный статус, гемодинамика стабильная, повторно снята ЭКГ.
Выберите верную интерпретацию ЭКГ:

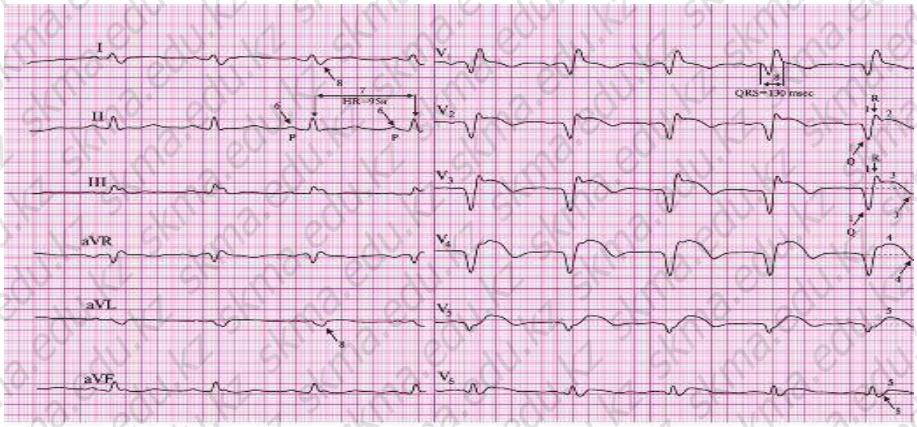

<question>У пациентки был ангинозный статус, от момента начала боли прошло 4 часа, гемодинамика стабильная.
Расшифруйте повторно снятую ЭКГ:

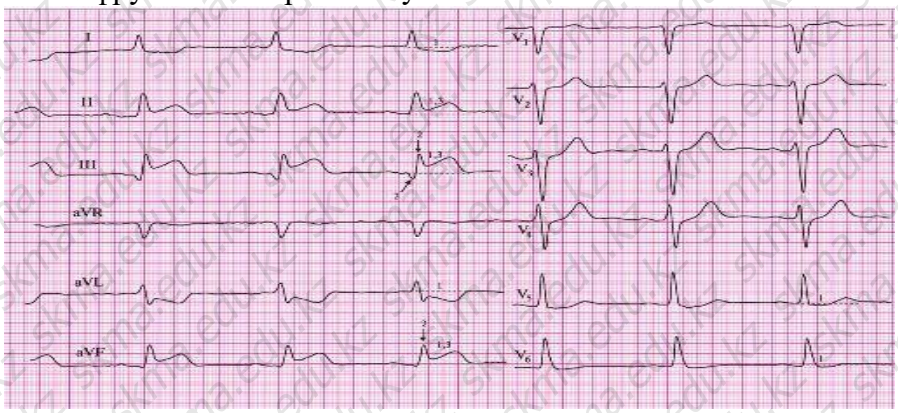

<question>У мужчины был ангинозный статус, получает лечение, от момента начала болевого приступа прошло 4 часа, гемодинамика стабильная. Расшифруйте повторно снятую ЭКГ:

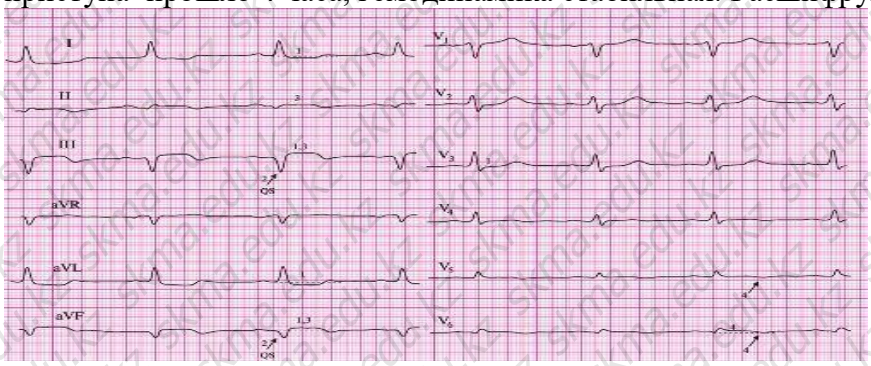

<question>Женщина перенесла ангинозный статус, от момента начала болевого приступа прошло 3 часа, гемодинамика стабильная.
Выберите верную интерпретацию ЭКГ:

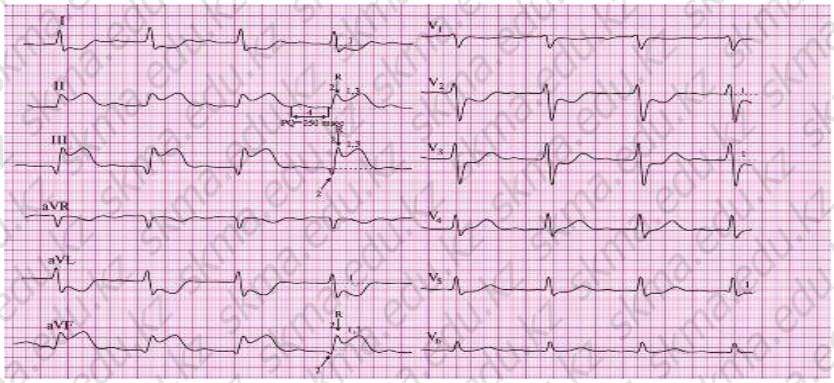

<question>Пациент обратился с жалобами на внезапно возникшую одышку и боли в грудной клетке справа. На рентгенограмме легочной рисунок справа светлее здоровой стороны. Поставьте предварительный диагноз.

<question>У женщины 22 лет, страдающей бронхиальной астмой, эмоциональное возбуждение, температура тела 36,7^{0}С,ЧСС 120 мин., ЧД 24. Везикулярное дыхание резко ослаблено, единичные сухие хрипы. Из анамнеза выяснилось, что за день приняла без эффекта 10 ингаляций беротека. Определите диагноз, выберите первые шаги неотложной помощи.

<question>У пожилого пациента внезапно появилась острая боль за грудиной, затем сухой кашель, головокружение. Чуть позже развилась одышка инспираторного типа и диффузный цианоз в сочетании с бледностью кожи. Визуально определяется патологическая пульсация в эпигастральной области. Перкуторно отмечается расширение правой границы сердца, аускультативно – акцент и раздвоение II тона над легочной артерией. Какой диагноз у пациента?

<question>Какие признаки тромбоэмболии легочной артерии считаются достоверными?
А. развитие острой сердечной недостаточности
Б. на рентгенограмме: деформация корня легкого, отсутствие сосудистого рисунка
В. повышение миоглобина, АСТ, ЛДГ
Г. на ЭКГ признаки перегрузки левого желудочка
Д. наличие тромбофлебита сосудов нижних конечностей

<question>Перечислите основные причины хронического легочного сердца:
А. хроническая обструктивная болезнь легких
Б. фиброзирующий альвеолит, муковисцидоз, саркоидоз
В. рецидивирующие тромбоэмболии мелких ветвей легочной артерии
Г. инфаркт миокарда
Д. системная артериальная гипертензия

<question>Пациентка 43 лет, жалуется на приступы удушья, с затруднением выдоха с небольшим количеством вязкой стекловидной мокроты. Симптомы возникают ежегодно в июне, а в июле все симптомы исчезают. Во время обострения, в июне: больная сидит, опираясь руками о край стула. Кожа с цианотичным оттенком. Дыхание громкое, со свистом и шумом, 26 в мин, перкуторно коробочный звук. Аускультативно сухие свистящие хрипы по всем полям. Выберите ведущий синдром и вероятный диагноз:

<question>Мужчина 48 лет, злоупотребляющий алкоголем, принимал амбулаторное лечение антибиотиками по поводу пневмонии, но состояние не улучшилось, температура тела повысилось до 39^0С. В ОАМ: лейкоцитоз с нейтрофильным сдвигом, СОЭ 40 мм/час. ОГК: обнаружен инфильтрат с горизонтальным уровнем жидкости. Выберите ведущие синдромы и предварительный диагноз:

<question>К врачу ОВП обратился мужчина 24 лет с жалобами на кашель с мокротой неприятным запахом, при изменении положения тела – мокрота полным ртом, повышение температуры тела по вечерам, общую слабость. Считает себя больным с детства. Температура тела повышается последние 3 недели. Выберите предварительный диагноз:

<question>Пациент состоящий на учете в спидцентре со СПИД, жалуется на сухой кашель, одышку, повышение температуры тела. На рентгенограмме ОГК: усиление легочного рисунка, мелкоочаговые тени с двух сторон, преимущественно локализованные в средних отделах. Выделите ведущие синдромы:

<question>Пациент состоящий на учете в спидцентре со СПИД, жалуется на сухой кашель, одышку, повышение температуры тела. На рентгенограмме ОГК: усиление легочного рисунка, мелкоочаговые тени с двух сторон, преимущественно локализованные в средних отделах. Какой препарат является препаратом выбора?

<question>Больной 75 лет с АГ страдает ХОБЛ, диагностировано обострение. Какой препарат ПРОТИВОПОКАЗАН больному?

<question>При эмфиземе легких дыхание:

<question>Крепитация индукс характерна для:

<question>Ведущим симптомом хронического бронхита с преимущественным поражением слизистой оболочки крупных бронхов является:

<question>Бронхиальная обструкция выявляется с помощью:

<question>Сальбутамол (вентолин) расширяет бронхи путем:

<question>Для атопической бронхиальной астмы характерно:

<question>У женщины 33 лет, курящей, третий раз в течение года возникает очаговая пневмония с локализацией в S9. В период между заболеваниями беспокоит повышенная утомляемость, кашель, бывает мокрота с прожилками крови. Какой предварительный диагноз?

<question>К генетически детерминированным заболеваниям легких относится:

<question>45 лет поступила в экстренном порядке с жалобами на нарастающую одышку. Объективно: ортопное, в акте дыхания участвует вспомогательная мускулатура, выслушиваются дистантные сухие хрипы с удлиненным выдохом. Начата кислородотерапия. Следующим шагом в неотложной терапии данного состояния является:

<question>При развитии анафилактического шока эффективным препаратом для неотложной терапии является:

<question>29-летняя женщина с жалобами на приступы удушья и непродуктивного кашля. В анамнезе поллиноз в течение нескольких лет. АД 120/80 мм рт. ст., пульс 78, ЧД 18 в минуту. Пульсоксиметрия 96%. При аускультации легких по всем полям сухие свистящие хрипы. Рентгенограмма грудной клетки без патологии. Спирометрия: постбронходилатационный тест ОФВ1/ФЖЕЛ 71% и ОФВ1 60%. Какой предварительный диагноз?

<question>У женщины 52 лет дома появилась сильная одышка, постоянный кашель с пенистой розовой мокротой. Женщина возбуждена, находится в положении ортопноэ. Над всей поверхностью легких выслушиваются жесткое дыхание с разнокалиберными влажными хрипами. ЧДД 36 в мин. Тоны сердца глухие, тахикардия 120 в мин. АД - 220/130 мм рт. ст. Оцените состояние пациента:

<question>21-летняя женщина с жалобами на сухой кашель и некоторое стеснение в груди в течение последних нескольких недель. Кашель усиливается ночью и во время игры в волейбол. У нее часто бывает насморк и заложенность носа, по поводу которых она принимает цетиризин, выкуривает одну пачку сигарет в день в течение последних 5 лет. Показатели жизненно важных функций в пределах нормы, пульсоксиметрия 98%. Что является важным в обследовании данной пациентки?

<question>На приеме у ВОП обратился мужчина 27 лет с жалобами на: кашель с неприятным запахом, при изменении положения тела – полным ртом, повышение температуры тела по вечерам, общую слабость. Считает себя больным с детства. Температура тела повышается последние 3 недели. Определите предварительный диагноз:

<question>Диагностика острого респираторного дистресс-синдрома (ОРДС) осуществляется на основании

<question>У пациента принимавшего лечение по поводу абсцесса легких, после сильного кашля появились боли в левой половине грудной клетки и одышка. Левая половина грудной клетки отстает в акте дыхания, м/р промежутки сглажены, перкуторно – тимпанит. Укажите развившийся синдром и соответствующее осложнение:

<question>При осмотре у него бледные, влажные кожные покровы. АД 180/100 мм рт. ст., ЧСС 90 в мин, пульс асимметричный. Определяется расширение сосудистого пучка. По ходу аорты выслушивается систолический шум. При пальпации живот мягкий, в мезогастрии определяется пульсирующее образование. Экспресс-тест с тропонином (-). На ЭКГ признаки коронарной недостаточности, очаговые изменения миокарда, гипертрофия левого желудочка. Определите причину имеющегося симптомокомплекса у больного.

<question>Больную 45 лет, в течение ряда лет страдающую бронхиальной астмой, беспокоили приступы удушья, возникающие несколько раз в неделю, после инъекции дипроспана (без назначения врача) приступы удушья не беспокоили около месяца. Накануне обращения появились кашель и одышка, не купировавшиеся беротеком. Ночью состояние ухудшилось. Об-но: больная в вынужденном положении, выражена одышка, слышны дистанционные хрипы. Определите диагноз, применяя рекомендации GINA.

<question>Подросток 15 лет. Жалобы на продуктивный кашель с выделением слизистой или слизисто-гнойной мокроты во время обострения. Болеет в течение 2-3 лет, обострения до 2-3 раз в год. В легких на фоне жесткого дыхания выслушиваются стойкие влажные разнокалиберные хрипы с обеих сторон, которые сохраняются в течение нескольких месяцев. На рентгенографии легких – усиление легочного рисунка. Какой диагноз у пациента?

<question>Подросток 15 лет, предъявляет жалобы на периодические приступы затрудненного дыхания. Из анамнеза: приступы затрудненного дыхания беспокоят в течение последних 1,5 лет, 3-4 раза в год, купируются самостоятельно, ночные приступы отсутствуют. В анамнезе атопический дерматит. При объективном осмотре и рентгенологическом исследовании органов грудной патологии не обнаружено. По данным спирографии ПСВ-85%. Какой диагноз у пациента?

<question>Подросток 16 лет, госпитализирована в крайне тяжелом состоянии. За 10 дней до госпитализации перенес острый бронхит. При осмотре кожные покровы бледно-серые, цианоз, отечность лица, одышка до 39 в минуту. Границы сердца расширены в поперечнике, больше влево. Тоны сердца приглушены, акцент II тона над легочной артерией, групповые экстрасистолы. На верхушке сердца и в V точке систолический шум средней интенсивности, близко примыкающий к I тону. В легких разнокалиберные влажные хрипы. Печень выступает на 3 см из под-края реберной дуги. Определите правильный диагноз.

<question>Женщина 35 лет, пришла на прием с жалобами на приступы удушья и приступообразный сухой кашель. За последнюю неделю дважды ночью просыпалась от удушья, которые купировала беротеком. Страдает пищевой аллергией. Объективно: кожные покровы бледной окраски. ЧД 22 в мин. При обследовании: ПСВ 85%. Определите диагноз.

<question>Больному с жалобами на периодическое кровохарканье проведена бронхография.

Определите диагноз пациента.

<question>Мужчина 49 лет, заядлый курильщик, жалуется на: кашель со слизисто-гнойной мокротой, частое повышенное артериального давления. Об-но: в легких рассеянные сухие хрипы, над аортой акцент II тона. Артериальное давление 170/100 мм рт. ст. Отеки до лодыжек, печень выступает из под реберной дуги на 2 см. ЭхоКГ: снижение сократительной способности миокарда.
Установите соответствующее лечение:

<question>Пациент 50 лет, наблюдается прогрессирующая одышка, диффузный цианоз, крепитации при аускультации легких. На рентгене: ретикулярная диссеминация легких («сетчатое легкое»), начатая ГКС терапия эффективна. Определите диагноз:

<question>Пациент 38 лет обратился с жалобами на кровохарканье и одышку в течении 2-х месяцев. При лабораторном исследовании выявлена незначительная анемия и микрогематурия. Определите предварительный диагноз:

<question>Мужчине 67 лет, злостный курильщик, жалуется на одышку смешанного характера, приступообразный кашель с трудноотделяемой мокротой, колющие боли в области сердца, без иррадиации. Об-но: выдох удлинен, рассеянные сухие хрипы, правая граница сердца увеличена, в III точке аускультации акцент и расщепление II тона. Определите ведущие синдромы:

<question>Для медицинского персонала, занятого оказанием помощи больным COVID-19 обязательным СИЗ является:

<question>Выделите периферические вазодилятаторы, применяемые в лечении легочной гипертензии:

<question>Больная 35 лет, жалуется на приступы удушья до 10-12 раз в дневное, до 6-8 раз в ночное время. Пиковая скорость выдоха 45%,, суточное колебание 35%. Выберите предварительный диагноз:

<question>Пациент 48 лет, 4 года беспокоят приступы удушья и экспираторная одышка, которые снимались беротеком. Последние 3 суток приступы удушья участились до 3-4 раз в ночное время. Пиковая скорость выдоха 51%. Выберите препарат базисной терапии:

<question>Согласно рекомендациям Европейского респираторного общества, выберите значение $ОФВ_1$ при тяжелой степени бронхиальной обструкции:

<question>Женщина 19 лет, первая беременность сроком 20 нед., пришла на прием с жалобами на кашель со слизисто-гнойной мокротой, повышение температуры тела до 38,2^{0}С, одышку. Об-но: ниже угла лопатки справа укорочение перкуторного звука, ослабление везикулярного дыхания, звучные влажные хрипы. Частота дыхания 22 в мин., пульса – 90. Выберите основной синдром, предварительный диагноз и этиотропный препарат.

<question>Женщина 19 лет, первая беременность сроком 20 нед., пришла на прием с жалобами на кашель со слизисто-гнойной мокротой, повышение температуры тела до 38,2^{0}С, одышку. Об-но: ниже угла лопатки справа укорочение перкуторного звука, ослабление везикулярного дыхания, звучные влажные хрипы. Частота дыхания 22 в мин., пульса – 90. Выберите лечебную тактику пациента:

<question>Женщину 42 лет, много лет являющейся рабочей птицефабрики, последние несколько месяцев беспокоят прогрессирующая одышка, кашель с незначительным количеством мокроты. Об-но: диффузный цианоз, над легкими укорочение перкуторного звука, ослабленное везикулярное дыхание, рассеянные крепитации, в нижних отделах сухие свистящие хрипы, ЧД 22 , пульс 86 в мин. АД 135/80 мм рт. ст. На обзорной рентгенограмме

ОГК усиление легочного рисунка за счет интерстициального компонента. При рентгеноскопии выявлено ограничение подвижности диафрагмы. Выберите ведущие синдромы и диагноз:

<question>Мужчину 38 лет в течение 5 дней беспокоит кашель с небольшим количеством мокроты, повышение температуры до 38°С, слабость. На рентгенограмме – очаговая неоднородная тень в нижней доле правого легкого. Выберите предварительный диагноз.

<question>Мужчина 28 лет жалуется на приступы удушья, приступообразный сухой кашель. За последнюю неделю дважды просыпался ночью от удушья, которое купировал беротеком. Принимает преднизолон по 10 мг ежедневно. При осмотре ЧДД 22 в мин. Пиковая скорость выдоха 68%. Какой диагноз у пациента?

<question>Мужчина 48 лет поступил с жалобами на приступы удушья до 5-6 раз в сутки; кашель с мокротой слизистого характера; каждую ночь просыпается от приступа удушья. При осмотре ЧДД 26 в мин. Пиковая скорость выдоха 55%. Какой диагноз у пациента?

<question>У мужчины 62 лет при рентген исследовании ОГК выявлено увеличение средостения влево, неравномерность контуров. На КТ: выявлены неравномерные, сливающиеся между собой узловатые образования на поверхности плевры медиастиума, костальных и передней поверхностях; неравномерное утолщение висцеральной плевры по междолевым щелям; в латеропозиции выявлено накопление жидкости объемом 3,5-4,0 см. Медиастинум не смещен. Просвет крупных бронхов не изменен. В легких отсутствуют очаговые и инфильтративные изменения. После удаления геморрагического экссудата отмечено рецидивирующее накопление. Выберите ведущие синдромы и диагноз.

<question>Пациентку 54 лет беспокоят одышка при физической нагрузке, сухой кашель, слабость. Объективно: средней тяжести, диффузный теплый цианоз. В нижних отделах грудной клетки укорочение перкуторного звука, ослабление везикулярного дыхания, крепитации. КТ легких: симптом «матового стекла», сетчатая диссеминация базальных отделов. Выберите основной синдром, предварительный диагноз и эффективную фармакотерапию:

<question>У 46 летней женщины варикозное расширение вен нижних конечностей, внезапно появились боли за грудиной, одышка смешанного характера. На ЭКГ: S_I; Q_{III}.
Выберите основной синдром и предварительный диагноз:

<question>Мужчину 49 лет беспокоят одышка при физической нагрузке, сухой кашель. Об-но: средней тяжести, диффузный цианоз. В нижних отделах грудной клетки укорочение перкуторного звука, ослабление везикулярного дыхания, крепитации. КТ легких: симптом «матового стекла», двусторонняя сетчатая диссеминация базальных отделов. Выберите ведущие синдромы и диагноз, эффективную фармакотерапию:

<question>У 57 летней женщины страдающей варикозным расширением вен нижних конечностей, внезапно появились боли за грудиной, приступ удушья, свистящие хрипы справа больше над средними полями. На ЭКГ: в I стандартном отведении глубокий зубец S, в III глубокия зубец Q (S_I; Q_{III}). Выберите симптом, синдром и предварительный диагноз:

<question>У пациента дотигнут контроль бронхиальной астмы. Какая тактика дальнейшего ведения НЕ оправдана?

<question>У молодой женщины при профилактическом осмотре выявлено повышение АД до 160/90 мм рт. ст. Жалобы на периодическую головную боль. В анализах мочи патологии не выявлено. На ЭКГ: неспецифические изменения сегмента ST. В течение 10 лет принимает оральные контрацептивы. Чем вызвано повышение АД?

<question>Для стенозирующего ларинготрахеита характерно:

<question>Причиной спонтанного пневмоторакса служит:

<question>Что из нижеперечисленного является признаком заболевания сердца во время беременности?

<question>У больного через 6 недель после перенесенного инфаркта миокарда появилась боль в грудной клетке и лихорадка. При исследовании выявили перикардит и плеврит. Какой предварительный диагноз?

<question>Женщина 45 лет обратилась к врачу в связи с резкой слабостью, усиливающейся после сильных эмоций, физической нагрузки. При осмотре - больная с трудом поднимает руки. АД 200/100 мм рт. ст., К+ сыворотки крови 2,5 ммоль/л. Какой предварительный диагноз?

<question>Выберите тяжелую степень артериальной гипертензии:

<question>К механизму действия нитратов НЕ относится:

<question>К критериям эффективности нитратов НЕ относится:

<question>У больного 37 лет в ранние предутренние часы появляются интенсивные давящие боли за грудиной. Днем хорошо переносит большие физические нагрузки. При коронароангиографии выраженных атеросклеротических изменений не выявлено, проба с эргометрином положительна. Какой предварительный диагноз?

<question>Боль в груди НЕ характерно для:

<question>Больной 78 лет страдает АГ и ИБС. В анамнезе перенесенные инфаркты. В последние дни усилились и участились ангинозные приступы. Назначены нитраты. Противопоказанием НЕ является:

<question>Прогноз заболевания у больных ИБС является неблагоприятным при локализации атеросклеротических бляшек в:

<question>При псевдокоронарном (эзофагальном) синдроме боль купирует:

<question>Злокачественная артериальная гипертония часто возникает у больных с:

<question>Средством выбора для снижения АД у больных с расслаивающей (диссекцией) аневризмой аорты является введение:

<question>Типичная локализация боли при физической нагрузке при стенокардии напряжения:

<question>Сроки появления максимально увеличенной СОЭ при неосложненном инфаркте миокарда:

<question>У шахтера 39 лет при спуске в шахту с тяжелым инструментом за плечами, развился приступ стенокардии, дома в покое не повторялся. При проведении Тредмил теста высокая толерантность к физической нагрузке. Какой предварительный диагноз?

<question>Гипокалиемия характерна для:

<question>Время возникновения приступов боли при вариантной стенокардии?

<question>Во время проведения премедикации внутримышечно, на столе у больной 32 лет внезапно отмечается затруднение дыхания и покраснение кожных покровов с синюшностью носогубного треугольника. Больная потеряла сознание. При мониторинге: АД 70/40 мм рт.ст, ЧСС 45 в минуту. Переоочередным в оказании помощи является:

<question>У больного 62 лет жалобы на ночные загрудинные боли сжимающего характера в течение года 1-2 раза в месяц, отдающие под левую лопатку, которые проходят в течение получаса после приема нитроглицерина. При холтеровском мониторировании в момент приступа подъем ST в отведениях V2-V5 на 8 мм. На следующий день ST на изолинии. Какая патология у больного?

<question>Больной 60 лет предъявляет жалобы на периодические головные боли, головокружение в течение последнего года. Неоднократно отмечал повышение АД до 170/100 мм рт. ст., особенно в периоды возникновения головных болей. При опросе выяснено, что у матери было высокое АД, умерла в 57 лет после инсульта. Больной повышенного питания, много курит, любит жирную пищу и пиво. Какой предварительный диагноз?

<question>Больной 62 лет, перенес инфаркт миокарда, имеет клинику облитерирующего атеросклероза сосудов нижних конечностей. Об-но: пульс 76 в мин, АД 170/100 мм рт. ст., признаков сердечной недостаточности нет. Определите группу АГП, который ПРОТИВОПОКАЗАН больному.

<question>Перечислите органы-мишени, которые поражаются при артериальной гипертензии:

<question> Какой уровень АД при артериальной гипертензией у беременных принято считать патологией (без проведения АМАД и ДМАД)?

<question>Мужчина 56 лет доставлен с жалобами на головные боли в затылочной области, тошноту, мушки перед глазами. Из амбулаторной карты: болен 7 лет, в моче протеинурия, холестерин 8,6 ммоль/л. Об-но: состояние средней тяжести. Тоны сердца приглушены, ритмичны, акцент II тона на аорте, АД 240/130 мм рт. ст. ЧСС 58 в мин. На ЭКГ: ГЛЖ, систолическая перегрузка. Установите предварительный диагноз:

<question>Больной 65 лет предъявляет жалобы на периодические головные боли, головокружение в течение последнего года. Неоднократно отмечал повышение АД до 170/100 мм рт. ст., особенно в периоды возникновения головных болей. При опросе выяснено, что у

матери было высокое АД, умерла в 57 лет после инсульта. Больной повышенного питания, много курит, любит жирную пищу и пиво. Определите диагноз пациента.

<question>Больной 70 лет, перенес инфаркт миокарда, имеет клинику облитерирующего атеросклероза сосудов нижних конечностей. Об-но: пульс 76 в мин, АД 170/100 мм рт. ст., признаков сердечной недостаточности нет.
Определите группу АГП, который ПРОТИВОПОКАЗАН больному.

<question>У мужчины 49 лет, который в течение двух лет состоит на диспансерном учете по поводу артериальной гипертензии и ишемической болезни сердца АД максимально повышается до 150/95 мм рт. ст. Определите степень и группу риска артериальной гипертензии.

<question>Больной 58 лет с жалобами на внезапно развившуюся одышку. В анамнезе тромбофлебит нижних конечностей. При осмотре цианоз лица и верхней половины туловище. Шейные вены набухшие. В легких ослабленное везикулярное дыхание. ЧД 25 в мин. Определяется эпигастральная пульсация, усиливающаяся на вдохе. Границы сердца расширены вправо. Аускультативно акцент 2 тона на легочной артерии. АД 90/60 мм рт. ст. ЧСС 100 в мин. Укажите вероятные изменения на ЭКГ в данной ситуации.

<question>У больного 69 лет, с резким повышением АД до 220/100 мм рт. ст., на фоне сильных головных болей возникли симптомы выраженной одышки, нехватки воздуха, стесненного дыхания. В легких выслушивается ослабленное везикулярное дыхание, появились мелкопузырчатые влажные хрипы в нижних отделах обеих легких. Тоны сердца приглушены, ритм правильный, ЧСС 100 в мин. Определите правильный диагноз.

<question>У женщины 45 лет, страдающей варикозным расширением вен, внезапно появились боли за грудиной, одышка смешанная, над легочными полями появились свистящие хрипы. ЭКГ: S_I; Q_{III}. Определите ведущий синдром и предварительный диагноз:

<question>Мужчина 51 лет, заболел после стрессовых ситуации на работе, за грудиной появились интенсивные, давящие боли, к вечеру вызвал скорую помощь. На ЭКГ: отсутствие зубца R V_1-V_3, смещение сегмента ST на 6 мм.
Определите диагноз:

<question>Мужчина 53 лет, жалуется на загрудинные боли возникающие ночью под утро, продолжительностью 15 мин., проходящие самостоятельно или после приема нитроглицерина. АД 128/80 мм рт. ст., пульс 82 в мин. ЭКГ в покое и с физической нагрузкой без патологии, физическая толерантность высокая. На ЭКГ во время приступа (холтер) сегмент ST выше изолинии на 4-5 мм. Определите ведущий синдром и предварительный диагноз:

<question>Мужчина 24 лет, жалуется на боли в области сердца, длительные, однообразные, с иррадиацией в обе верхние конечности и в область эпигастрия, усиливающиеся в положении на спине, интенсивность снижается в положении сидя с наклоном и после анальгетиков. Неделю назад беспокоили температура тела, боли в скелетных мышцах. Об-но: положение вынужденное сидячее, при аускультации в области сердца выслушиваются шум напоминающий скрип снега.
Определите ведущий синдром и предварительный диагноз:

<question>Больной 77 лет жалуется на сжимающие боли за грудиной, не зависящие от дыхания и приступообразно нарастающие. Прием нитроглицерина не эффективен. Определите ведущий синдром и тактику врача:

<question>Больной 45 лет 2 месяца назад взят на Д учет, в связи с болями за нижней третью грудины, возникающие на 4 этаже, которые снимаются 1 тб нитроглицерина. Несколько дней назад боли стали появляться при быстрой ходьбе, снимались 2 тб нитроглицерина. Определите форму стенокардии, выберите тактику ведения:

<question>75 летний пациент жалуется на загрудинные боли, возникающие после первого этажа, одышку. Перенес инфаркт миокарда. Об-но: тоны сердца приглушены, частые ЭС. АД 170/100 мм рт. ст. Тропонин Т отр. Печень увеличена. На ЭКГ: рубцовые изменения передне-боковой области ЛЖ, желудочковы ЭС. Основные синдромы: ангинальный, рубцовое поражение миокарда, нарушение ритма, артериальная гипертензия, СН.
Определите диагноз на основании ведущих синдромов:

<question>Больная 29 лет жалуется на приступы удушья, с затруднением выдоха с небольшим количеством вязкой стекловидной мокроты. Симптомы возникают дома, больше в ночное время. Об-но: положение вынужденное, опирается руками о край стула. Дыхание громкое, со свистом и шумом, 26 вмин, перкуторно коробочный звук. Аускультативно сухие свистящие хрипы по всем полям. Выберите особенности ведущего синдрома и вероятный диагноз:

<question>У больного 60 лет жалобы на нехватку воздуха, переходящую в удушье, кашель с пенистой мокротой. При осмотре: ортопноэ, клокочущее дыхание. ЧДД 30 в мин. В легких влажные разнокалиберные хрипы над всеми полями. Тоны сердца приглушены, ритм правильный, ЧСС 100 в мин., АД 110/80 мм рт. ст. На ЭКГ в V1-V4 QR, дугообразный подъем ST, сливающийся с зубцом Т. Какой предварительный диагноз?

<question>Пациенту 14 лет, АД 200/120 мм рт.ст., жалобы на онемение ног. При объективном осмотре отмечается хорошо сложенная грудная клетка, узкий таз, худые ноги. Справа во II м/р систолический шум с иррадиацией в сонные артерий. На рентгенограмме органов грудной клетки вывялены узуры на ребрах. Какой предварительный диагноз?

<question>Какой признак характерен для метастазов в корне легкого?

<question>Рентгенологически, для тромбоэмболии крупной ветви легочной артерии в ранние сроки характерно:

<question>У больного по данным клинико-рентгенологического исследования установлен диагноз ложная киста легкого. Как можно оценить патологию?

<question>Как проявляется гипоплазия легочной артерии на рентгенограмме?

<question>Для какой патологии характерно смещение средостения в здоровую сторону?

<question>Выберите основной рентгенологический признак хронического абсцесса:

<question>Что характерен для центрального эндобронхиального рака легкого?

<question>У больного20 лет, с детства частые «простудные» заболевания сопровождающиеся кашлем с мокротой. В физическом развитии отстает, бледность кожных покровов, пальцы в виде «барабанных палочек», в легких жесткое дыхание, в нижних отделах средне и крупнопузырчатые влажные хрипы. Бронхография: неравномерные мешотчатые расширения бронхов в нижних отделах. Выберите предварительный диагноз:

<question>При артериальной гипертензии с максимальным подъемом АД до 200/90 мм рт. ст. пациент 19 лет обследован в поликлинике. Пульсация артерий стоп снижена, АД на ногах не измерялось. При флюрографии грудной клетки выявлены изменения, напоминающие узурацию нижних поверхностей ребер. Выберите причину АГ:

<question>При рентгенологическом исследовании грудной клетки у больного 32 лет, который обратился к врачу с упорным кашлем, дисфагией, одышкой, обнаружено округлое затемнение, расположенное в области трахеи и несколько смещающее главный бронх. Два года назад уже была подобная клиническая картина, однако тогда она самостоятельно устранилась после кашля с обильным отхождением слизистой мокроты с прожилками крови. Выберите предварительный диагноз.

<question>При какой патологии на рентгенограмме можно обнаружить синдром кольцевидной тени с уровнем жидкости?

<question>При какой патологии средостение смещается в противоположную сторону тотального затемнения?

<question>Выберите правильное суждение. При следующей патологии средостение смещается в сторону тотльного затемнения:

<question>У 65-летнего больного с бронхообструктивным синдромом многолетней давности отмечаются приступы удушья, кашель с отделением небольшого количества мокроты, тяжесть в правом подреберье, уменьшение количества отделяемой мочи. Объективно: акроцианоз, набухание шейных вен, пульсация в эпигастральной области, акцент II тона на легочной артерии, тахикардия, увеличение печени, отеки. Какие изменения выявит ЭКГ у данного пациента?

<question>У больного по данным ЭКГ верифицирован острый трансмуральный инфаркт миокарда. Выберите маркер данного заключения.

<question>Пациент 67 лет, с жалобами на одышку при малейшей физической нагрузке. При осмотре: выбухание надключичных областей, грудная клетка бочкообразной формы. Дышит прикрывая рот при выдохе и надувая щеки («пыхтит»). Проведена обзорная рентгенограмма ОГК: повышенная прозрачность легких, расширение межреберных промежутков, уплощение купола диафрагмы. Какой предварительный диагноз?

<question>На приёме у врача больной предъявляет жалобы на покашливание в течение последнего месяца, субфебрильную температуру по вечерам, слабость, потливость в ночное время, похудел на 4 кг. В анамнезе: был в контакте с больным туберкулёзом. Об-но: при аускультации легких дыхание везикулярное, хрипы не выслушиваются. Выберите метод исследования согласно клиническому протоколу.

<question>Мужчина 54 лет, АД поднимается до 150-160/90-95 мм рт. ст. в течение 5 лет. Сахарный диабет 2 типа. Принимает диабетон. Объективно: левая граница по левой средне-ключичной линии. В легких везикулярное дыхание. Тоны сердца ясные, ритм правильный. ЧСС 80 в мин. АД 160/94 мм рт. ст. Холестерин сыворотки 6,0 ммоль/л, креатинин сыворотки 75 мкм/л. Сахар крови 5,4 ммоль/л. МАУ (микроальбуминурия) 100 мг в сутки. Выберите препарат выбора для снижения артериального давления.

<question>Мужчина 52 лет, заболел после стрессовых ситуации на работе, за грудиной появились интенсивные, давящие боли, к вечеру вызвал скорую помощь. На ЭКГ: отсутствие зубца R V_1-V_3, смещение сегмента ST на 6 мм. Выберите клинический диагноз.

<question>Мужчина 54 лет, жалуется на загрудинные боли возникающие ночью под утро, продолжительностью 15 мин., проходящие самостоятельно или после приема нитроглицерина и коринфара. АД 128/80 мм рт. ст., пульс 82 в мин. ЭКГ в покое и с физической нагрузкой без патологии, физическая толерантность высокая. На ЭКГ во время приступа (холтер) сегмент ST выше изолинии. Какой предварительный диагноз?

<question>Мужчина 52 лет жалуется на боли в эпигастральной области, слабость. Ранее боли в животе не беспокоили, сердце не беспокоило. На ЭКГ зубец Q отведелениях III, AVF; сегмент ST в отведелениях III, AVF приподнят над изолинией, дугообразный, переходит в высокий зубец T; сегмент ST в отведениях V_1-V_3 ниже изолинии. Выберите заключение по данной ситуации.

<question>Женщину 49 лет в поликлинику доставили родственники: ортопноэ, выраженная одышка в покое, кашель с пенистой, розового цвета мокротой. Над легкими масса разнокалиберных влажных хрипов, ЧДД 38 в мин. Тоны сердца приглушены, тахикардия 128 в мин. АД 230/120 мм рт. ст. Определите диагноз и соответствующее лечение.

<question>Пациент 78 лет, жалуется на загрудинные боли, возникающие после первого этажа, одышку. 2 года назад перенес инфаркт миокарда. Об-но: тоны сердца приглушены, частые ЭС. АД 170/100 мм рт. ст. Тропонин Т отр. Печень увеличена. На ЭКГ: рубцовые изменения передне-боковой области ЛЖ. Выделите ведущие синдромы у пациента.

<question>У больного 47 лет 2 недели назад при очень быстром подъеме на 4 этаж возникла боль в нижней трети грудины, прошедшая в покое. Подобные боли возникли впервые. В дальнейшем они стали появляться при быстрой ходьбе, подъеме на 2 этаж. Определите форму стенокардии и тактику ведения пациента.

<question>Больному выставлен диагноз: ИБС. Прогрессирующая стенокардия. Нарушение проводимости: AV-блокада II степени, Мобитц I. Выберите препараты, которых можно использовать в плановой терапии больного.
А. корданум (талинолол)
Б. кардикет (изосорбида динатрий)
В. анаприлин (пропроналол)
Г. амло (амлодипин)
Д. изоптин (верапамил)

<question>У больного со стабильной стенокардией напряжения ФК III имеется синдром слабости синусового узла. Какие антиангинальные средства могут быть использованы?
А. обзидан (пропроналол)
Б. амлонг-А (атенолол)
В. изоптин (верапамил)
Г. коринфар ретард (нифедипин ретард)
Д. кардикет (изосорбида динатрий)

<question>Что относится к первоочередным мероприятиям при тромбоэмболии легочной артерии?
А. назначение альфа-адреноблокаторов
Б. введение тромболитиков
В. введение гепарина
Г. введение сердечных гликозидов
Д. проведение нейролептанальгезии

<question>Какие препараты используют для лечения отека легких, развившегося на фоне высокого АД?
А. мезатон
Б. лазикс
В. нитроглицерин
Г. адреналин
Д. оксифедрин

<question>Что характерно для рецидивирующего инфаркта миокарда?
А. новые участки некроза миокарда появляются в сроки от 72 часов до 2-х месяцев после развития ИМ
Б. рецидивирующее течение имеет место при обширных и повторных инфарктах миокарда
В. новые участки некроза миокарда появляются в сроки до 72 часов
Г. чаще развивается у лиц молодого возраста
Д. не регистрируются изменения на ЭКГ

<question>У больного 61 лет, стенокардия 3 ФК. На ЭКГ определяется синусовый ритм, постепенной удлинение интервала PQ с последующим выпадением комплекса QRS. Какой препарат ПРОТИВОПОКАЗАН в качестве антиангинального средства?

<question>У больного 50 лет, стенокардия 3 ФК. На ЭКГ определяется синусовый ритм, постепенное удлинение интервала PQ с последующим выпадением комплекса QRS. Какой препарат ПРОТИВОПОКАЗАН в качестве антиангинального средства?

<question>Выберите препарат выбора у пациента перенесшему инфаркт миокарда, при недостаточной эффективности ацетилсалициловой кислоты.

<question>Больная 58 лет. После интенсивной работы на садовом участке почувствовала сильные давящие боли за грудиной, ломящие боли в левой руке, нехватку воздуха, слабость, потливость. Дважды приняла нитроглицерин, состояние не улучшилось. Об-но: состояние средней степени тяжести, кожные покровы бледные, влажные. Тоны сердца аритмичные, АД

160/95 мм рт. ст., ЧСС 90 в мин. Дыхание везикулярное. Живот без особенностей. Выберите предварительный диагноз.

<question>Какой сывороточный маркер инфаркта миокарда является чувствительным в остром периоде?

<question>Какая клиника соответствует IV функциональному классу стабильной стенокардии, по классификации Нью-Йоркской Ассоциации сердца (NYHA)?

<question>Какая клиника соответствует III функциональному классу стабильной стенокардии, по классификации Нью-Йоркской Ассоциации сердца (NYHA)?

<question>Какая клиника соответствует II функциональному классу стабильной стенокардии, по классификации Нью-Йоркской Ассоциации сердца (NYHA)?

<question>Выберите клинику соответствующую I функциональному классу стабильной стенокардии, по классификации Нью-Йоркской Ассоциации сердца (NYHA):

<question>По классификации Нью-Йоркской Ассоциации сердца (NYHA) сколько функциональных классов ХСН?

<question>Что из перечисленных является причиной острой сердечной недостаточности?

<question>Больной 59 лет страдает ХОБЛ, преимущественно бронхитический тип, класс С, длительное время. При обследовании на ЭКГ выявлены следующие изменения: высокоамплитудный зубец Р с заостренной вершиной в отведениях II, III, avF,V1,V2. Выберите заключение по ЭКГ:

<question>Пациенту 56 лет, 9 месяцев назад перенес не осложненный инфаркт миокарда, назначен тест с физической нагрузкой. Исходные показатели АД 115/80 мм рт. ст., ЧСС 74. Найдите показания для прекращения проведения теста у данного пациента.

<question>Пациенту 53 лет, у которого отмечается клиника стенокардии, было проведено коронароангиографическое исследование. Изменения в коронарных артериях отсутствовали. Выберите предполагаемое клиническое заключение.

<question>52-летняя пациентка перенесла трансмуральный инфаркт миокарда.Через 2 недели у нее появились субфебрильная температура, одышка, боли в суставах. При обследовании выявлен выпот в плевральной полости. Аускультативно определяется шум трения перикарда. Что явилось причиной ухудшения самочувствия?

<question>52-летняя пациентка перенесла трансмуральный инфаркт миокарда. Через 2 недели у нее появились субфебрильная температура, одышка, боли в суставах. При осмотре выявлен выпот в плевральной полости. Аускультативно определяется шум трения перикарда. Было диагностировано постинфарктное осложнение: синдром Дресслера. Выберите эффективное лечение:

<question>39 летний мужчина с АГ поступил в отделение экстренной помощи с жалобами на сдавливание в груди в покое. Подъем сегмента ST на 4 мм в нижних отведениях ЭКГ. Эти явления уменьшились после приема нитроглицерина. Катетеризация сердца показала нормальные коронарные артерии, а при последующей пробе с эргоновином спровоцирован спазм правой коронарной артерии. Для какого заболевания характерна данная клиника?

<question>У 18-летнего пациента при комплексном обследовании выявлен пролапс митрального клапана с признаками митральной недостаточности. Выделите правильную тактику ведения данного больного:

<question>У пациента появление голосистолического шума над верхушкой сердца одновременно с острой левожелудочковой недостаточностью. Какое осложнение ИМ у пациента?

<question>Какой электрокардиографический признак трансмурального инфаркта миокарда является самым ранним?

<question>В каких случаях подозревают инфаркт миокарда на фоне полной блокады левой ножки пучка Гиса?

<question>Каковы достоверные электрокардиографические признаки тромбоэмболии легочной артерии являются?

<question>Что является показанием для прекращения проведения ЭКГ теста с физической нагрузкой?

<question>Выберите верное утверждение относительно результатов лечения артериальной гипертензии.

<question>Для стенокардии Принцметала НЕ характерно:

<question>Что является достоверным серологическим маркером инфаркта миокарда?

<question>К ранним осложнениям инфаркта миокарда НЕ относится:

<question>Какие ЭКГ-признаки информативны для диагностики инфаркта правого желудочка?

<question>Что из перечисленного является противопоказанием к тромболитической терапии при ИМ?

<question>При правожелудочковой недостаточности НЕ наблюдается следующий симптом:

<question>Какой из перечисленных симптомов характерен для левожелудочковой недостаточности?

<question>Какой побочный эффект снижается при переходе пациента с и-АПФ на блокаторы АР-II (сартаны)?

<question>К врачу общей практики на скрининговый осмотр пришел молодой мужчина 37 лет. Жалоб не предъявляет. Курит. В анамнезе: отец болен ишемической болезнью сердца и АГ. По результатам физикального осмотра: ИМТ 34, периодическое повышение артериального давления до 135-140/85 мм рт.ст.. Выберите группу динамического наблюдения пациента.

<question>Мужчина 44 лет, АД поднимается до 150-160/90-95 мм.рт.ст.. в течение 5 лет. Сахарный диабет 2 типа. Принимает диабетон. Объективно: левая граница по левой средне-ключичной линии. В легких везикулярное дыхание. Тоны сердца ясные, ритм правильный. ЧСС 80 в мин. АД160/94 мм. рт.ст.. Холестерин сыворотки 6,0 ммоль/л, креатинин сыворотки75 мкмоль/л. Сахар крови 5,4 ммоль/л. МАУ – 100 мкг в сутки. Выберите группу антигипертензивных препаратов.

<question>Мужчина 68 лет. В последние 2 года отмечает появление перебоев в работе сердца, учащенное сердцебиение. Артериальная гипертензия 2 степени и ИБС в течение 15 лет. При аускультации сердца: ритм неправильный, число сердечных сокращений 100, пульс 86 в мин, нерегулярный. Что Вы, ожидаете увидеть на ЭКГ больного?

<question>Женщина 32 лет, обратилась с жалобами на лихорадку до 38,5, кашель со скудной слизисто-гнойной мокротой, небольшую одышку. Больна около 10 дней, заболевание началось остро с лихорадки, боли в горле и сухого кашля, 3 дня назад состояние ухудшилось, появилась одышка. Об-но: АД 110/70 ммрт.ст., ЧСС 95 в мин.ЧДД 21 в мин, в нижних отделах правого легкого выслушивается крепитации на фоне ослабленного дыхания, в средних и верхних отделах – бронхиальное дыхание. Пульсоксиметрия95%. В ОАК: лейк. 11Х109/л, эр. 3,2Х09/л, Нв123 г/л, СОЭ24 мм/час. НаОГК: инфильтративная тень средней интенсивности в нижней доле правого легкого. Выберите тактику лечения.

<question>Мужчина 56 лет, предъявляет жалобы на частые головные боли при перемене погоды, к концу рабочего дня. 7 лет назад обнаружена АГ, лечился не регулярно. 2 года назад перенес ишемический инсульт, курит 20 сигарет в день. Об-но: тоны сердца ясные, акцент 2 тона на аорте. АД 165/100ммрт.ст. Левая граница сердца смещена влево на 1 см. На ЭхоКГ: индекс массы миокарда левого желудочка 140 г/м2, УЗДГ сонной артерии комплекс интима-медиа 1,1 мм, в области бифуркации сонной артерии 1,5 мм. Выберите тактику лечения.

<question>Женщина 69 лет. После посещения поликлиники через несколько часов появилось недомогание, лихорадка, заложенность носа, слезотечение, кашель, боль во всем теле. Больная состоит на учете по поводу ХОБЛ. Какой препарат необходим для профилактики осложнения?

<question>Женщина 65 лет, на фоне повышения АД до 195/110 мм рт. ст. появилось нарушение речи, внезапно перестала говорить. В неврологическом статусе: сознание ясное, зрачки D=S, сглажена правая носогубная складка, моторная афазия, правосторонний гемипарез с высоким мышечным тонусом и высокими сухожильными рефлексами, с симптомом Бабинского. Выберите предварительный диагноз.

<question>Женщина со сроком гестации 27-28 недель. Жалуется на повышение температуры, сухой кашель, боль в грудной клетке, одышку. В городе отмечается эпидемический подъем заболеваемости гриппа и ОРВИ. Температура 39,4^{0}С, в зеве слизистая ярко гиперемирована, задняя стенка глотки зернистая. Инъекция сосудов склер. В легких жесткое дыхание, хрипов нет. Тоны сердца приглушены, ЧСС 130 уд/ мин, АД 90/60 мм рт. ст. ЧДД-32. В ОАК:

эр.3,2*1012/л, гем.115г/л, Л-3,2*109/л, э- п/я -15%, с/я-60%, м-7%, л-15%, СОЭ-15мм/ч. Выберите правильную тактику обследования и основной препарат.

<question>Женщина 25 лет жалуется на кашель со скудной трудноотделяемой мокротой слизисто-гнойного характера, недомогание, повышениет°до 37,5°С по вечерам. Заболела остро после переохлаждения. Об-но: притупление перкуторного звука и усиленная бронхофония слева в подлопаточной области, там же мелкопузырчатые хрипы. В крови: НВ128г/л, эр. $4.7*10^{12}$ г/л, лейкоциты$9x10^{9}$/л, СОЭ25 мм/час. Какой рентген признак поможет подтвердить диагноз?

<question>Женщина 32 лет, пришла на прием с жалобами на приступы удушья и приступообразный сухой кашель. За последнюю неделю дважды ночью просыпалась от удушья, которое купировала беротеком. Об-но: кожные покровы бледной окраски. ЧД 22 в мин. При обследовании: ПСВ 85%. Выставлен диагноз: Бронхиальная астма, аллергический фенотип, легкое персистирующее течение, частично контролируемая, обострение умеренно тяжелое, ДНI. Выберите тактику ведения пациента.

<question>Больной 56 лет, страдающий ХОБЛ, , категория В в течение многих лет, жалуется на повышение температуры тела, кашель с отделением слизисто-гнойной мокроты, одышку, слабость, потливость появившиеся после переохлаждения. Рентгенологически выявлена инфильтрация легочной ткани справа в нижней доле. Выберите правильную тактику лечения.

<question>Больной 74 лет жалуется на сжимающие боли за грудиной, не зависящие от дыхания и приступообразно нарастающие. Прием нитроглицерина не эффективен. Выберите исследования,определяющие диагноз пациента.

<question>Мужчина 45 лет, обратился к участковому врачу с жалобами на преходящие боли за грудиной, которые появились 2 недели назад, длительностью 1-2 мин, проходят спонтанно, возникают при физической нагрузке. Курит по пачке сигарет в сутки. Объективно: ИМТ 32, АД 135/65 ммрт.ст. ЧСС 75 в мин,тоны сердца ясные ритмичные. Какое обследование показано на первом этапе диагностического поиска?

<question>Пациент 22 лет, обратился к терапевту с жалобами на повышение температуры до 37,7 С по вечерам, потливость, слабость, недомогание, кашель с мокротой около 2-х недель, боль в грудной клетке справа, потерю веса. Какие мероприятия из перечисленных являются целесообразными?

<question>Женщину 47 лет в течение 2 недель беспокоит кашель со скудной слизисто-гнойной мокротой и приступообразный кашель по ночам, повышение температуры тела до 38 С. При осмотре: ЧДД 22 в мин, в легких дыхание жесткое, рассеянные сухиежужжащие хрипы. Рентгенологически определяется усиление легочного рисунка.. Какая тактика целесообразна?

<question>Больной 62 лет, перенес инфаркт миокарда, имеет клинику облитерирующего атеросклероза сосудов нижних конечностей. Об-но: пульс 76 в мин, АД 170/100 мм рт.ст., признаков сердечной недостаточности нет. Выберите антигипертензивный препарат:

<question>Больной 62 лет, перенесший инфаркт миокарда, обратился к врачу по поводу головных болей и головокружения. Пульс 86 в минуту, АД 200/100 мм рт.ст., признаков

сердечной недостаточности нет, имеются проявления облитерирующего атеросклероза сосудов нижних конечностей. Выберите группу антигипертензивного препарата.

<question>Выберите факторы стратификации риска больных с АГ, указывающие на очень высокий риск:

<question>Больному 62 лет с резким повышением АД до 220/100 мм рт.ст. на фоне сильных головных болей возникли симптомы выраженной одышки, нехватки воздуха, стесненного дыхания. В легких выслушивается ослабленное везикулярное дыхание, мелкопузырчатые влажные хрипы в нижних отделах обеих легких. Тоны сердца приглушены, ритм правильный, ЧСС 100 в мин.
Выберите тактику: нужно ли более активное снижение АД?

<question>При кризе II типа (по Ратнеру) препаратом выбора является:

<question>Гипертоническом криз осложнился отеком легких. Укажите препарат выбора.

<question> При каком гипертензивном кризе препаратом выбора является Нитропруссид натрия?

<question> Пациент 20 лет жалуется на кровохарканье, T^0 тела 38^0С, общую слабость. За последний год 2 раза болел пневмонией. Кашель и кровохарканье продолжались, обследован на туберкулез, исключен. Антибактериальная терапия без эффекта. Об-но: состояние тяжелое, кожные покровы бледные, диффузные отеки. В легких ослабленное везикулярное дыхание, рассеянные сухие хрипы, ЧД 30 в мин. Тоны сердца глухие, ЧСС 104 в мин, систолический шум во всех точках аускультации. АД 150/100 мм рт. ст. Рентгенологически: деформация легочного рисунка, в средних и нижних отделах легких очаговые тени размерами 1-4 мм, сливающиеся между собой. Анемия, повышение СОЭ, протеинурия. Выберите ведущие синдромы и диагноз.

<question>Больную 42 лет, в течение ряда лет страдающую бронхиальной астмой, беспокоили приступы удушья, возникающие несколько раз в неделю, после инъекции дипроспана (без назначения врача) приступы удушья не беспокоили около месяца. Накануне обращения появились кашель и одышка, не купировавшиеся беротеком. Ночью состояние ухудшилось. Об-но: больная в вынужденном положении, выражена одышка, слышны дистанционные хрипы. Выберите правильную лечебную тактику.

<question>У больного 63 лет, с резким повышением АД до 220/100 мм рт.ст., на фоне сильных головных болей возникли симптомы выраженной одышки, нехватки воздуха, стесненного дыхания. В легких выслушивается ослабленное везикулярное дыхание, появились мелкопузырчатые влажные хрипы в нижних отделах обеих легких. Тоны сердца приглушены, ритм правильный, ЧСС 100 в мин. Сформулируйте диагноз.

<question>У больного с бронхоэктатической болезнью после сильного кашля внезапно появились боли в грудной клетке слева и одышка. При осмотре выявлены отставание левой половины грудной клетки в акте дыхания и выбухание межреберных промежутков; перкуторно - тимпанит. Выделите осложнение.

<question>Женщина 29 лет, предъявляет жалобы на боли в грудной клетке слева, повышение температуры до 39°С, нарастающую одышку. Объективно: ослабление голосового дрожания слева, укорочение перкуторного звука. ЧД 22 в мин, ЧСС 100 в мин. Выберите решающий метод в постановке диагноза.

<question>Женщина 32 лет, пришла на прием с жалобами на приступы удушья и приступообразный сухой кашель. За последнюю неделю дважды ночью просыпалась от удушья, которое купировала беротеком. Страдает пищевой аллергией. Объективно: кожные покровы бледной окраски. ЧД 22 в мин. При обследовании: ПСВ 85%. Каков предварительный диагноз?

<question>Выберите механизм развития артериальной гипертензии при коарктации аорты:

<question>У пациента асимметрия артериального давления в правых и левых руках более 20 мм.рт.ст.. Чем опасно снижение уровня АД до нормальных цифр?

<question>У пациента 29 лет, наблюдается сочетание синдрома злокачественной гипертензии с прогрессирующим снижением функции почек и асимметричным полиневритом. Выберите предположительный диагноз.

<question>У больного 65 лет,страдающего эссенциальной гипертензией, на фоне монотерапии коринфаром (самолечение) несколько часов назад АД повысилось до 225/115 мм рт. ст. Появились головная боль,головокружение, слабость в правой верхней конечности, рвота. Выделите причину ухудшения состояния:

<question>При осмотре у больного бледные кожные покровы покрыты потом. АД 90/55мм рт.ст. ЧСС 90 в мин. Определяется расширение размеров сосудистого пучка.По ходу аорты выслушивается систолический шум. При пальпации живот мягкий, в мезогастрии определяется пульсирующее образование. Экспресс-тест с тропонином (-). На ЭКГ признаки коронарной недостаточности и гипертрофии левого желудочка. Каков предварительный диагноз?

<question>Пациент у которого развился ангинальный синдром (состоит на Д учете), сняли ЭКГ на 20 минуте приступа: горизонтальная депрессия сегмента ST на 2 мм; после ингаляций изокета сегмент ST на изолинии. Каков предварительный диагноз?

<question>Мужчина 50 лет, заболел после стрессовых ситуации на работе, за грудиной появились интенсивные, давящие боли, к вечеру вызвал скорую помощь. На ЭКГ: отсутствие зубца R V_1-V_3, смещение сегмента ST на 6 мм.
Каков предварительный диагноз?

<question>Мужчина 52 лет, жалуется на загрудинные боли возникающие ночью под утро, продолжительностью 15 мин, проходящие самостоятельно или после приема нитроглицерина. АД 128/80 мм рт. ст., пульс 82 в мин. ЭКГ в покое и с физической нагрузкой без патологии, физическая толерантность высокая. На ЭКГ во время приступа (холтер) сегмент ST выше изолинии на 4-5 мм. Каков предварительный диагноз?

<question>Мужчина 52 лет жалуется на жгучие боли за грудиной с иррадиацией в левую руку при ходьбе до 150-200 м и подъеме по лестнице на один этаж, купирующиеся приемом изокет-

спрея. Об-но: тоны сердца приглушены, ритм прерывается единичными экстрасистолами. На ЭКГ признаки гипертрофии левого желудочка. Назначена стандартная терапия, через месяц отмечает полное купирование стенокардии.
Какой из перечисленных методов обследования НАИБОЛЕЕ информативен для определения толерантности к физической нагрузке?

<question>Больной 64 года, перенес трансмуральный инфаркт миокарда месяц назад. Получает лекарственную терапию (бета-блокаторы, аспирин, ингибиторы АПФ, нитраты, статины). На этом фоне, через месяц вновь появились приступы стенокардии, пациент увеличил дозу нитратов (кардикет до 60 мг/сутки), однако эффект был кратковременный и незначительный. Какова правильная тактика ведения данного больного?

<question>Женщина 25 лет, жалуется на пульсирующие головные боли, сердцебиение, выраженную потливость, кратковременные подъемы АД до 200/110 мм.рт.ст., учащенное мочеиспускание. Накануне внезапно потеряла сознание при переходе из горизонтального в вертикальное положение. Объективно: повышенного питания, давление 145/95 мм.рт.ст. на обеих руках, пульс 90 в минуту, тоны сердца приглушенные, ритмичные. На УЗИ: гиперплазия надпочечников.
Какой препарат НАИБОЛЕЕ предпочтительнее назначить?

<question>На повторном приеме пациент 60 лет. Жалобы на одышку в покое, слабость, недомогание, потливость по ночам. При осмотре: ЧДД- 32 в мин., при аускультации ослабление дыхания в легких слева. На рентгенограмме- в левой плевральной полости эксудативный плеврит . При пункции – аспирирован 1 литр геморрагической жидкости. На рентген контроле обнаружена опухоль нижней доли левого легкого, цитологически в пунктате – клетки мелкоклеточного рака.
Тактика ведения данного пациента?

<question>Мужчина 52 года, состоит на Д учете с диагнозом: стенокардия напряжения. Обратился к кардиологу с жалобами на учащение стенокардитических приступов, снижение эффективности нитратов, снижение толерантности к физической нагрузке. Укажите какой из диагнозов наиболее вероятен:

<question>Пациент 52 лет, находится в городской больнице по поводу инфаркта миокарда на 10 сутки появились сильные боли в груди, одышка. При объективном осмотре: цианоз, варикозное расширение вен обеих нижних конечностей. АД – 90/60 мм рт.ст. На ЭКГ: остроконечный зубец Р во II, III, avF и двухфазный зубец Р в V1,2; увеличение амплитудой S в V5,6; поворот электрической оси сердца вправо. Какая наиболее вероятная проблема у данного пациента?

<question>Мужчина 32 лет поступил в пульмонологическое отделение стационара с жалобами на лихорадку (температуры тела 38,6 градусов С), кашель с выделением большого количества гнойной мокроты (до 2/3 стакана в сутки), временами с прожилками крови, одышку при нагрузке, выраженную утомляемость. В детстве частые бронхиты. На КТ органов грудной клетки на поперечных срезах определяется симптом «перстня», на продольных срезах симптом «трамвайного пути». При проведении бронхоскопии выявлялись опалесцирующие пузырьки воздуха в окружности заполненного гноем устья бронхов. Общий анализ мокроты: цвет желтый, характер гнойный, лейкоциты в большом количестве. Поставьте диагноз:

<question>У больной 63 лет закрытоугольная глаукома и АГ 2 степени. Какой класс препаратов противопоказаны данной больной?

<question>Пациент 48 лет, жалобы на повышение АД до 170/100 мм рт.ст. В анамнезе состоит на учете с бронхиальной астмой в течении 20 лет, принимает преднизолон. При осмотре - лунообразное лицо, преимущественное ожирение туловища, стрии на брюшной стенке, атрофия мышц, признаки остео-пороза. Что из перечисленного является наиболее вероятной причиной повышения артериального давления?

<question>Больная А., 58 лет, жалобы на повышение артериального давления (АД) до 180/100 мм рт. ст., сопровождающееся головными болями, головокружением, шумом в ушах. Страдает артериальной гипертензией около четырех лет. Наследственность: у матери артериальная гипертензия и сахарный диабет, у сестры артериальная гипертензия, ожирение, вес > 100 кг. Ведет малоподвижный образ жизни, диет не придерживается. Масса тела 76 кг, рост 158 см, индекс массы тела (ИМТ) 30,44 кг/м². Окружность талии 102 см, бедер 102 см, отношение окружности талии к окружности бедер – 1.
Какие из антигипертензивных препаратов назначить в данном случае?

<question>Пациент 50 лет, длительно страдает бронхиальной астмой. В течение 3-х лет отмечает повышение АД, в связи с чем принимает временами каптоприл. Последний год АД сохраняется на уровне 130\90-140\90 мм рт. ст. этого появились загрудинные боли, которые оценены как стенокардия. Выберите группу лекарственных препаратов, для терапии коморбидного состояния.

<question>Что из перечисленного является абсолютным противопоказанием к назначению тромболитической терапии?
А. кровотечение
Б. расслаивающая аневризма аорты
В. недавно перенесенная черепно-мозговая травма
Г. геморрагический инсульт
Д. ТЭЛА

<question>Выберите группу антигипертензивных препаратов, которые назначаются для профилактики кардио-васкулярных событий у больных с ХБП.

<question>Мужчина на приеме 32 лет, жалуется на дискомфорт в груди, периодические перебои в области сердца, возникшие рано утром. Врач общей практики предполагает у него вазоспастическую стенокардию.
Выберите инструментальное исследование для подтверждения диагноза.

<question>По результатам скринингового осмотра в каком случае врач общей практики направляет пациента на ЭКГ и при необходимости на консультацию кардиолога?

<question>Мужчина 47 лет, лечится по поводу внебольничной пневмонии справа. На фоне лечения усилились жалобы на боль в правой грудной клетке, усиливающуюся при кашле; непродуктивный кашель, одышку, слабость. Об-но: отставание правой половины грудной клетки в акте дыхания; сглаженность межреберных промежутков справа. При аускультации - дыхание в правой половине грудной клетки не прослушивается. На рентгенограмме в боковой

проекции – наличие жидкости в заднем реберно-диафрагмальном углу. В первую очередь необходимо провести:

<question>Больного 50 лет, беспокоит постоянный кашель с небольшим количеством слизистой мокроты, одышка при нагрузке. В анамнезе: курит более 15 лет. Об-но: грудная клетка бочкообразной формы, надключичные пространства выбухают, ослабление голосового дрожания с обеих сторон. Перкуторно: коробочный звук. Аускультативно: дыхание жесткое с удлиненным выдохом, в боковых отделах хрипы, усиливающиеся при форсированном выдохе. Выберите исследование, имеющее диагностическую информативность:

<question>У пациента: в анамнезе использование кондиционера в отеле, фебрильная лихорадка с выраженной интоксикацией, миалгией, артралгией, кашлем, абдоминальными болями, диареей; лейкоцитоз с лимфоцитопенией, СОЭ 50 мм/час. Для какой пневмонии характерны данные?

<question>Мужчину 70 лет, в течение 7 месяцев беспокоят сухой кашель, боли в правой половине грудной клетки.Похудел на 7 кг., за последние 4 недели стала нарастать слабость, появилась одышка в покое, температура тела повышается до 380С. Об-но: тупой перкуторный звук справа над всей поверхностью, дыхание над правым легким выслушивается только над верхушкой, слева дыхание везикулярное. Рентгенологически в правой плевральной полости определяется жидкость, достигающая III ребра. Выберите метод исследования, определяющий диагноз:

<question>Мужчина 24 лет жалуется на приступы удушья по ночам, с трудноотделяемой мокротой. В анамнезе сезонный поллиноз, аллергия на цитрусовые, шоколад, шерсть животных. Обратился впервые. Выставлен диагноз: Бронхиальная астма, с преобладанием аллергического компонента. Легкое персистирующее течение, контролируемая форма. Назначена ступенчатая терапия. Выберите назначение для контроля бронхиальной проходимости и приверженности больных к лечению.

<question>Стабильность состояния и тяжесть течения БА пациенты самостоятельно могут проверять с помощью: